



Fundamentos de anatomía y semiología ginecológica:

guía clínica y didáctica para estudiantes de medicina

Elizabeth Miranda Velázquez



© Elizabeth Miranda Velázquez

<https://orcid.org/0000-0001-9591-9885>

emiranda@utmachala.edu.ec

(1) Doctor en Medicina, Especialista en Primer y Segundo grado en Medicina General Integral. Diplomado en Docencia Universitaria. Diplomado en Inteligencia Artificial Aplicada a la Educación. Diplomado en Medicina Natural y Tradicional

Primera edición, 24-10-2025

ISBN: 978-9942-33-967-6

DOI: <http://doi.org/10.48190/9789942339676>

Distribución online



Acceso abierto

Cita

Miranda, E. (2025) Fundamentos de anatomía y semiología ginecológica: guía clínica y didáctica para estudiantes de medicina. Editorial Grupo Compás

Este libro es parte de la colección de la Univesidad Técnica de Machala y ha sido debidamente examinado y valorado en la modalidad doble par ciego con fin de garantizar la calidad de la publicación. El copyright estimula la creatividad, defiende la diversidad en el ámbito de las ideas y el conocimiento, promueve la libre expresión y favorece una cultura viva. Quedan rigurosamente prohibidas, bajo las sanciones en las leyes, la producción o almacenamiento total o parcial de la presente publicación, incluyendo el diseño de la portada, así como la transmisión de la misma por cualquiera de sus medios, tanto si es electrónico, como químico, mecánico, óptico, de grabación o bien de fotocopia, sin la autorización de los titulares del copyright.

PREFACIO

La ginecología, como rama esencial de la medicina, abarca el conocimiento profundo del aparato reproductor femenino y sus implicaciones en la salud integral de la mujer. En la formación médica, el dominio de la anatomía junto con la semiología ginecológica constituye un pilar fundamental para el desarrollo de competencias clínicas sólidas, orientadas no solo al diagnóstico y tratamiento, sino también a la prevención y promoción de la salud.

Fundamentos de Anatomía y Semiología Ginecológica: Guía Clínica y Didáctica para Estudiantes de Medicina ha sido concebido para acompañar a los estudiantes de pregrado en su proceso formativo, integrando el conocimiento teórico con la práctica clínica, fomentando una visión ética, integral y humanista de la atención en salud femenina.

El contenido se ha elaborado con base en la evidencia científica más actual y en la experiencia docente, buscando que el aprendizaje sea claro, estructurado, aplicable en escenarios clínicos reales. Las explicaciones se presentan con un lenguaje preciso y accesible, acompañado de ilustraciones, esquemas, tablas y casos clínicos que refuerzan la comprensión, facilitando la integración del conocimiento.

Por ende, el objetivo general es proporcionar a los estudiantes de medicina una guía clínica y didáctica que integre conocimientos anatómicos y semiológicos con su aplicación práctica en la valoración ginecológica, desarrollando habilidades diagnósticas iniciales, fortaleciendo la capacidad de brindar una atención integral y de calidad.

Este texto está diseñado para ser utilizado como herramienta de aprendizaje activo: cada capítulo incluye preguntas de enfoque, contenidos explicados de forma progresiva, recursos gráficos, autoevaluaciones y resúmenes de puntos clave. Se pretende así que el lector no solo adquiera conocimientos, sino que aprenda a aplicarlos de forma crítica y reflexiva en la práctica médica.

A través de esta obra, la autora aspira a contribuir a la formación de profesionales de la salud comprometidos, técnicamente competentes y capaces de enfrentar los retos de la atención ginecológica desde una perspectiva integral, humana y basada en la evidencia.

INTRODUCCIÓN

La anatomía junto con la semiología ginecológica constituye áreas esenciales en la formación médica, pues permiten comprender tanto la estructura como la función del aparato reproductor femenino, permitiendo el desarrollo de habilidades para identificar signos y síntomas relevantes. El dominio de estos conocimientos es fundamental para la detección temprana de patologías, la implementación de estrategias preventivas y la atención integral de la salud de la mujer.

Este libro ha sido diseñado para guiar al estudiante desde los fundamentos anatómicos hasta la aplicación práctica de la semiología en contextos clínicos, integrando el aprendizaje teórico con situaciones reales y fomentando el pensamiento crítico.

Objetivos específicos del libro

Al finalizar el estudio de esta obra, el estudiante será capaz de:

1. Describir con precisión la anatomía y fisiología del aparato reproductor femenino.
2. Realizar una historia clínica ginecológica estructurada y un examen físico completo.
3. Interpretar hallazgos clínicos y correlacionarlos con diagnósticos diferenciales iniciales.
4. Reconocer patologías ginecológicas frecuentes y plantear medidas preventivas basadas en evidencia.

Para optimizar el aprendizaje, este material se ha estructurado en cuatro capítulos, organizados de manera progresiva:

1. Anatomía del sistema reproductor femenino - Describe la morfología y función de los órganos ginecológicos, proporcionando una base anatómica esencial.
2. Semiología del aparato reproductor femenino - Aborda las técnicas de exploración clínica con los signos y síntomas clave en ginecología.
3. Patologías más frecuentes en Ecuador - Presenta una revisión de las enfermedades ginecológicas de mayor prevalencia en el contexto nacional, con énfasis en su diagnóstico y manejo inicial.
4. Factores de riesgo y prevención - Explora las estrategias para la prevención de enfermedades ginecológicas, incluyendo educación sexual, vacunación y detección temprana.

Cada capítulo comienza con preguntas de enfoque que orientan el estudio y culmina con un cuestionario de autoevaluación para reforzar los conocimientos adquiridos. Además, el contenido ha sido desarrollado con un enfoque práctico, integrando experiencias y reflexiones del autor que facilitan

la aplicación de la teoría a la práctica médica.

Este libro busca ser una herramienta útil y accesible para los estudiantes de medicina, fomentando una comprensión integral de la ginecología desde sus fundamentos hasta su aplicación clínica.

ÍNDICE DE CONTENIDO

UNIDAD I	8
Anatomía del Sistema Reproductor Femenino	8
1.1. Descripción general	10
1.1.1. Componentes Principales	10
Genitales internos	10
Genitales externos	15
1.1.2 Relación con Otros Sistemas Corporales	18
1.2. Anatomía Externa	19
1.3. Anatomía Interna	20
1.4. Sistema Hormonal	35
1.6. Cambios anatómicos en la vida	41
UNIDAD II	51
Semiología del Sistema Reproductor Femenino	51
2.1 Historia clínica.	53
2.1.1 Antecedentes personales y familiares	53
2.1.2 Hábitos sexuales y anticoncepción	54
2.1.3 Antecedentes ginecológicos (menarquia, ciclos menstruales, dismenorrea).	54
2.1.4 Antecedentes obstétricos.	57
2.1.5 Síntomas actuales (dolor, sangrado, secreciones).	58
2.1.6 Antecedentes quirúrgicos	59
2.2 Examen físico	60
2.2.1 Inspección externa.	61
2.2.2 Palpación:	62
2.2.3 Tacto:	64
2.3. Exámenes complementarios	65
2.3.1 Estudios de imagen:	65
2.3.2 Perfil hormonal	67
Lectura recomendada	71
2.3.3 Marcadores tumorales	71
2.3.4 Cultivos vaginales o cervicales	72
2.3.5 Pruebas ginecológicas específicas	72
2.3.6 Pruebas Especializadas	76

2.3.7	Procedimientos especializados	78
2.3.8	Genética y fertilidad	80
2.4.	Principales signos y síntomas	82
2.4.1.	Signos y síntomas menstruales	82
2.4.2	Signos y síntomas vaginales	83
2.4.3	Signos y síntomas mamarios	88
2.4.4	Infecciones	90
2.4.5	Infertilidad	92
2.4.6	Prolapso o cambios anatómicos	96
UNIDAD III		108
Patologías más frecuentes en Ecuador		108
3.1.	Infecciones de Transmisión Sexual (ITS)	110
3.1.1	Virus del papiloma humano	110
	Clamidia	112
3.1.2	Gonorrea	113
3.1.3	Sífilis	115
3.1.5	VIH	116
3.1.6	Medidas de Prevención sobre las ITS	117
3.2.	Cánceres Ginecológicos	119
3.2.1.	Cáncer de cuello uterino	119
3.2.2.	Cáncer de ovario y endometrio	122
3.2.3.	Métodos de detección temprana	124
3.3.	Trastornos menstruales	129
3.3.1	Síndrome de ovario poliquístico	130
3.3.2	Endometriosis	132
3.3.3	Miomatosis uterina	134
3.4.	Prolapsos y trastornos del suelo pélvico	135
3.5.	Infecciones vaginales	138
3.5.1.	Vaginosis bacteriana	138
3.5.2.	Candidiasis	139
3.5.3.	Tricomoniasis	139
UNIDAD IV		148
Factores de Riesgo y prevención		148
4.1.	Educación sexual	149
4.2	Vacunación contra el VPH	151
4.3	Señales de alarma	153

ÍNDICE DE TABLAS

Tabla 1. Regiones del útero	12
Tabla 2. Secciones de las trompas uterinas	14
Tabla 3. Ciclo ovárico.....	18
Tabla 4. Principales funciones de hormonas reguladoras.....	19
Tabla 5. Subcapas del endometrio	22
Tabla 6. Ligamentos de soporte del útero.....	23
Tabla 7. Folículos ováricos	25
Tabla 8. Relación del sistema urinario con el sistema reproductor femenino	25
Tabla 9. Consideraciones clínicas - Aparato reproductor femenino.....	33
Tabla 10. Comparación crítica de las clasificaciones americanas y europeas de las anomalías müllerianas.....	34
Tabla 11. Hormona FSH	37
Tabla 12. Hormona LH.....	37
Tabla 13. Estrógenos	39
Tabla 14. Progesterona	40
Tabla 15. Cambios durante la menopausia.....	42
Tabla 16. Antecedentes personales y familiares.....	53
Tabla 17. Antecedentes obstétricos.....	57
Tabla 18. Síntomas actuales	58
Tabla 19. Clasificación del VPH	111
Tabla 20. Ciclo de vida del VIH	116
Tabla 21. Estadio I del Cáncer de cuello uterino	121
Tabla 22. Estadio II del Cáncer de cuello uterino	121
Tabla 23. Estadio III del Cáncer de cuello uterino	122
Tabla 24. Estadio IV del Cáncer de cuello uterino.....	122
Tabla 25. Factores de riesgo Ca de ovario	123
Tabla 26. Criterios de Rotterdam SOP	130

ÍNDICE DE FIGURAS

Figura 1. Anatomía de la vagina.....	11
Figura 2. Anatomía del útero	13
Figura 3. Secciones de las trompas uterinas	15
Figura 4. Irrigación del aparato reproductor femenino; Error! Marcador no definido.	
Figura 5. Irrigación uterina.....	28
Figura 6. Irrigación de la vagina	28
Figura 7. Drenaje venoso del aparato reproductor femenino	29
Figura 8. Drenaje linfático	30
Figura 9. Inervación parasimpática del aparato reproductor femenino.....	31
Figura 10. Inervación somática del aparato reproductor femenino	31
Figura 11. Eje hipotálamo - hipófisis gonadal	38

UNIDAD I

Anatomía del Sistema Reproductor Femenino

- 1.1. Descripción general
 - 1.1.1. Componentes Principales Genitales internos y externos
 - 1.1.2. Relación con Otros Sistemas Corporales Sistema Urinario
- 1.2. Anatomía Externa
- 1.3. Anatomía Interna
- 1.4. Sistema Hormonal
- 1.5. Cambios anatómicos en la vida

INTRODUCCIÓN

El sistema reproductor femenino está constituido por un conjunto de estructuras internas y externas que cumplen funciones esenciales en la reproducción, la regulación hormonal y el mantenimiento de la homeostasis del organismo. Su comprensión detallada es esencial para correlacionar la anatomía con las manifestaciones clínicas, un aspecto clave en la práctica médica.

Este capítulo presenta, de manera progresiva y aplicada, los fundamentos anatómicos necesarios para interpretar hallazgos del examen físico ginecológico y de los estudios complementarios. Se incluye descripción macroscópica y microanatómica de cada órgano, irrigación, innervación, relaciones topográficas y cambios a lo largo de la vida; cada sección incorpora correlaciones clínicas y recursos visuales (esquemas, tablas y fotografías) que facilitan la integración teórica-práctica.

La estructura didáctica se presenta de forma progresiva, iniciando con la descripción morfológica de las estructuras internas y externas, seguida de su correlación funcional y clínica que buscan preparar al estudiante para las habilidades de semiología y diagnóstico que se desarrollan en los capítulos siguientes, consolidando así el propósito general del libro de formar profesionales competentes y centrados en la paciente.

Objetivo general: Analizar la morfología, la disposición y las características funcionales de los órganos que componen el aparato reproductor femenino, estableciendo su relación con la práctica clínica ginecológica.


Objetivos específicos:

- Identificar y localizar las estructuras anatómicas principales: vagina, útero, trompas de Falopio, ovarios y genitales externos.
- Describir la irrigación, inervación y estructuras de soporte del aparato reproductor femenino.
- Correlacionar las estructuras anatómicas con la sintomatología y con los procedimientos de exploración física.
- Reconocer la importancia de la anatomía en la interpretación de estudios diagnósticos ginecológicos.

PREGUNTAS DE ENFOQUE

1. ¿Cuáles son las principales estructuras anatómicas que conforman el sistema reproductor femenino y qué funciones desempeñan en el organismo?
2. ¿Qué diferencias estructurales y funcionales existen entre los órganos genitales internos y externos?
3. ¿Cómo se relacionan anatómicamente los órganos reproductores femeninos con otras estructuras de la pelvis y qué implicaciones tiene esto en la práctica clínica?

◆ EXPERIENCIAS DEL AUTOR

 Cuando era interno de ginecología, me tocó atender a una paciente joven que venía por un dolor pélvico inespecífico. Al interrogarla, noté que no sabía exactamente en qué parte del cuerpo sentía el dolor. Para ella, 'todo abajo' era igual. Durante el examen físico, también me costó identificar bien ciertas estructuras anatómicas porque, a pesar de que había estudiado el aparato reproductor femenino en libros y clases, en la práctica real todo se veía distinto, más aún con el nerviosismo de estar frente a una paciente.

Esa experiencia me hizo comprender que conocer de memoria la anatomía no basta. Lo que marca la diferencia es entender cómo se organiza, cómo se relaciona con otros sistemas y, sobre todo, cómo se manifiesta en una mujer real, con su historia, su cuerpo y su contexto.

Desde entonces, empecé a estudiar con otra mirada: ya no memorizaba los ligamentos del útero o las partes de la trompa de Falopio solo para el examen, sino porque sabía que algún día tendría que explicárselos a una paciente, o usarlos para tomar decisiones clínicas importantes.

Por eso, quiero que, al estudiar este capítulo, no piensen que están solo repasando 'biología femenina'. Están sentando las bases para escuchar,

examinar y acompañar a muchas mujeres a lo largo de su vida. Y eso, créanme, requiere no solo conocimiento, sino también respeto, sensibilidad y una observación clínica afinada.

1.1. Descripción general

El sistema reproductor femenino está diseñado para la reproducción, incluyendo la producción de óvulos, la facilitación de la fecundación y el desarrollo del embrión y el feto. Este sistema también cumple funciones endocrinas, regulando el ciclo menstrual y la producción de hormonas sexuales. Está compuesto por estructuras externas e internas que trabajan en conjunto con otros sistemas corporales, como el urinario y el endocrino (ACOG, 2022)

1.1.1. Componentes

Principales

Genitales internos

Los órganos reproductores femeninos internos se localizan dentro de la cavidad pélvica e incluyen la vagina, el útero, las trompas uterinas (también llamadas trompas de Falopio) y los ovarios (Vélez, 2023).

Vagina

La vagina es el órgano del aparato reproductor femenino que se sitúa más externamente dentro de la cavidad pélvica. Se extiende desde el útero hasta la vulva y cumple funciones esenciales en las relaciones sexuales, la menstruación, y el parto. En términos anatómicos, se encuentra ubicada detrás de la vejiga urinaria y la uretra, por delante del recto (De La Fuente Bitaine, 2018).

En su parte superior, la vagina se une al cuello del útero o cérvix, formando una estructura conocida como fondo de saco vaginal o fórnix, que se divide en regiones anterior, posterior y laterales. En su extremo inferior, el orificio vaginal desemboca en el vestíbulo de la vagina, justo por detrás de la abertura de la uretra. En algunas mujeres, esta abertura puede estar parcialmente cubierta por una membrana denominada himen (Guzmán, 2023b).

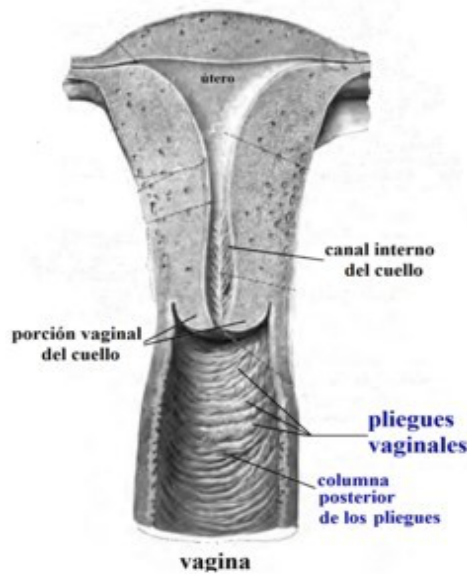


Figura 1. Anatomía de la vagina. Vista sagital que muestra la ubicación de la vagina en relación con la vejiga urinaria y el recto, así como las estructuras asociadas en la región pélvica. Se señalan las áreas de relevancia clínica para el examen ginecológico. Adaptado de Serrano, 2023.

El aporte sanguíneo de la vagina proviene de ramas de la arteria ilíaca interna, entre las que se incluyen las arterias uterinas, vaginales y pudendas internas. Por otro lado, el drenaje venoso

se realiza a través de las venas vaginales, que transportan la sangre hacia las venas ilíacas internas (ACOG, 2022).

En cuanto a la inervación, la vagina recibe impulsos nerviosos de dos fuentes principales:

- El plexo hipogástrico inferior, que a través del plexo uterovaginal transmite fibras simpáticas y parasimpáticas mediante los nervios toracolumbares (T12-L1) y los espláncnicos pélvicos (S2-S4) (Visible Body, 2023).
- El nervio pudendo, que mediante el nervio perineal profundo contribuye a la sensibilidad de la zona (Visible Body, 2023).

Por último, el drenaje linfático de la vagina se dirige principalmente hacia los ganglios linfáticos ilíacos e inguinales superficiales (Vélez, 2023).

Útero

El útero, también denominado matriz, es un órgano muscular hueco que se encuentra en la parte más profunda de la cavidad pélvica. Se sitúa por delante del recto y por detrás de la vejiga urinaria, en una posición ligeramente superior a la vejiga urinaria. Normalmente, presenta una inclinación hacia la pared abdominal anterior (anteversión) y una curvatura hacia adelante con respecto al cuello uterino (anteflexión) (Serrano, 2023b).

Cada ciclo menstrual, el endometrio, que recubre la cavidad interna del útero, experimenta un proceso de engrosamiento con el propósito de prepararse para la implantación de un embrión. Si ocurre la fecundación, el útero proporciona un ambiente adecuado para el desarrollo del feto y la placenta. En caso contrario, el endometrio se desprende y es eliminado durante la menstruación (Dhanalakshmi K. Thiyagarajan, 2024).

Este órgano se organiza en tres regiones principales:

Tabla 1. Regiones del útero

REGIONES DEL ÚTERO		
Cuerpo uterino	Istmo	Cuello uterino (cérvix)
El cuerpo del útero constituye la porción más grande del órgano y se conecta con las trompas uterinas (de Falopio) mediante los cuernos uterinos. En su estructura, se puede identificar una parte superior denominada fondo y una cavidad interna, la cavidad uterina.	El istmo es la parte más angosta del útero y funciona como un área de conexión entre el cuerpo y el cuello uterino.	El cuello uterino constituye la parte inferior del útero y se compone de dos segmentos (supravaginal y vaginal), dos orificios (interno y externo) y un canal cervical que conecta la cavidad uterina con la vagina.

Fuente: Elaboración propia

El útero está cubierto en parte por el peritoneo, el cual forma dos pliegues al extenderse hacia el recto y la vejiga urinaria: el saco rectouterino (de Douglas) y el saco vesicouterino. Para su correcta sujeción dentro de la pelvis, se encuentra sostenido por una serie de ligamentos, entre ellos el ligamento ancho, el ligamento redondo, el ligamento cardinal, el ligamento rectouterino (uterosacro) y el ligamento pubocervical (Oiseth, 2024).

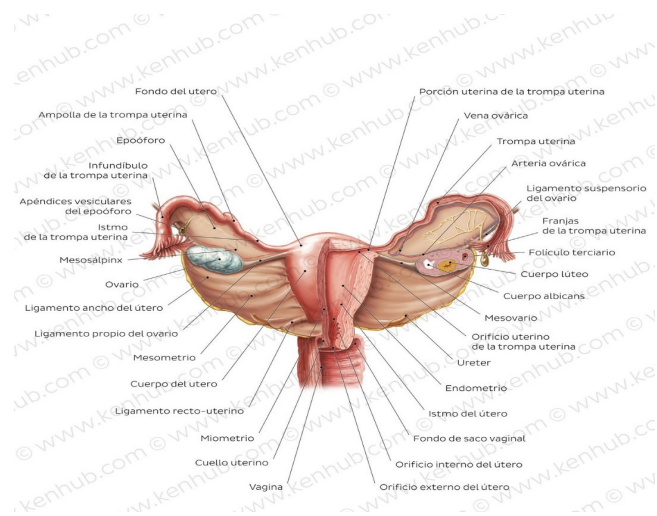


Figura 4. Anatomía del útero. Vista anterior del útero mostrando sus regiones principales: fondo uterino, cuerpo, istmo y cuello uterino (cérvix), así como su relación con las trompas uterinas. Se destacan las conexiones vasculares principales y los ligamentos de soporte que mantienen su posición anatómica, información clave para comprender intervenciones quirúrgicas y procedimientos diagnósticos en ginecología. Adaptado de Serrano, 2023.

El útero recibe su irrigación principal de la arteria uterina, que se origina a partir de la arteria ilíaca interna. Esta arteria se divide en dos ramas: la superior, encargada de suministrar sangre al cuerpo y al fondo del útero, la inferior, que irriga el cuello uterino. En cuanto al retorno venoso, la sangre del útero es drenada por el plexo venoso uterino, el cual desemboca en la vena ilíaca interna (A. Luis; Rios, 2022).

La inervación del útero proviene del plexo hipogástrico inferior a través del plexo uterovaginal, de manera similar a la inervación de la vagina. Por otro lado, el drenaje linfático se dirige hacia diversos grupos ganglionares, incluyendo los ganglios lumbares, inguinales superficiales, ilíacos (tanto internos como externos) y sacros (Universidad de Guanajuato, 2022b).

Ovarios

Los ovarios son gónadas femeninas pares que desempeñan una función similar a la de los testículos en los hombres. Su principal función es liberar el óvulo para que pueda ser fecundado. Además, actúan como glándulas endocrinas, produciendo hormonas que son cruciales para la fertilidad, el ciclo menstrual y el desarrollo sexual de la mujer (Jessica E. McLaughlin, 2022).

Cada ovario se localiza en la fosa ovárica de la pelvis verdadera, junto al útero y debajo de las trompas de Falopio. Tiene cuatro superficies (anterior, posterior, medial y lateral) y dos extremos (superior e inferior). Su ubicación

está sostenida por varios ligamentos, como el ligamento suspensorio, los ligamentos ováricos propios y el mesovario. (Hoare & Khan, 2023).

Los ovarios reciben sangre de las arterias ováricas, que provienen de la aorta abdominal y alcanzan las gónadas a través de los ligamentos suspensorios. El drenaje venoso es gestionado por el plexo pampiniforme, las cuales se fusionan para formar las venas ováricas. La venosa derecha se drena en la vena cava inferior, mientras que la izquierda lo hace en la vena renal izquierda (Baron & Mathai, 2025).

La inervación del ovario proviene del plexo nervioso ovárico, que recibe fibras de los plexos aórtico, renal e hipogástrico (superior e inferior). Las fibras simpáticas se originan de los nervios esplácnicos menores (T10-T11) y la inervación parasimpática proviene de los nervios esplácnicos pélvicos (S2-S4). El drenaje linfático de los ovarios ocurre a través de los ganglios linfáticos lumbares (Serrano, 2023a).

Trompas uterinas (trompas de Falopio)

Las trompas uterinas (también conocidas como trompas de Falopio) son órganos musculares pares que se extienden desde los cuernos del útero hasta los extremos superiores de los ovarios. Son el lugar donde generalmente ocurre la fertilización del óvulo, además, transportan el cigoto hacia el útero para su posterior implantación (Oiseth, 2024).

Estas trompas son estructuras intraperitoneales, completamente recubiertas por una porción del ligamento ancho del útero denominada mesosálpinx (Universidad de Guanajuato, 2022a).

Se dividen en cuatro secciones principales:

Tabla 2. Secciones de las trompas uterinas

SECCIONES DE LAS TROMPAS UTERINAS			
Infundíbulo	Ampolla	Istmo	Parte intramural (uterina)
El infundíbulo es la porción distal de la trompa uterina que se comunica con la cavidad peritoneal a través del orificio abdominal (ostium). Este	Corresponde a la sección más extensa y ancha de la trompa uterina, siendo el lugar donde con mayor frecuencia ocurre la fertilización.	Corresponde a la sección más angosta de la trompa uterina.	Establece conexión directa con la cavidad uterina mediante el orificio uterino (ostium).

segmento tiene proyecciones similares a dedos, conocidas como fimbrias, que se extienden sobre la superficie medial de los ovarios.			
---	--	--	--

Fuente: Elaboración propia

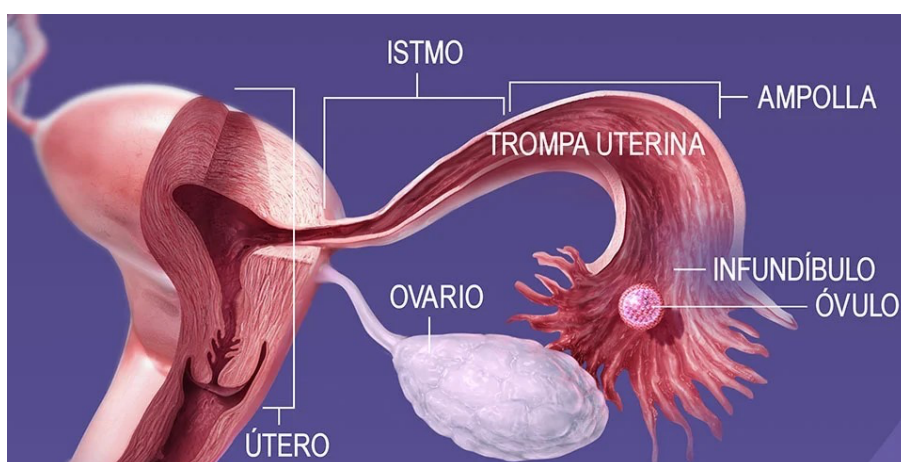


Figura 5. Secciones de las trompas uterinas. Vista anatómica que muestra las cuatro porciones principales de las trompas uterinas: infundíbulo (con sus fimbrias), ampolla, istmo y porción intramural o uterina. Se destaca la ampolla como el sitio más frecuente de la fecundación, y la relevancia clínica de identificar estas regiones en casos de embarazo ectópico. Adaptado de “Estructuras reproductoras femeninas”, Visible Body, 2023.

Las trompas uterinas obtienen su irrigación arterial de dos fuentes: las arterias uterina y ovárica. La arteria uterina es una rama de la arteria ilíaca interna, mientras que la arteria ovárica se origina de la aorta abdominal. El retorno venoso de las trompas uterinas se lleva a cabo mediante las venas tubáricas, las cuales desembocan en los plexos venosos uterino y pampiniforme. (N. García, 2020).

En cuanto a la innervación, estas estructuras reciben señales simpáticas a través del plexo hipogástrico superior (T10-L2) mediante el nervio hipogástrico, mientras que la innervación parasimpática es proporcionada por los nervios espláncnicos pélvicos y el nervio vago. El sistema linfático de las trompas uterinas drena hacia los ganglios paraaórticos, ilíacos internos e inguinales. (Infermera Virtual, 2019).

Genitales externos

Los genitales externos (vulva) son los órganos del sistema reproductor femenino ubicados en el periné (perineo), fuera de la pelvis (Hoare & Khan, 2023).

Incluyen las siguientes estructuras anatómicas:

- Monte del pubis (monte de Venus)
- Labios mayores
- Labios menores
- Clítoris
- Vestíbulo de la vagina
- Bulbo del vestíbulo
- Glándulas vestibulares

Monte del pubis (monte de Venus)

El monte del pubis es una acumulación de tejido adiposo subcutáneo situada frente a la sínfisis púbica. La piel que lo recubre, conocida como monte de Venus o mons pubis, presenta una zona triangular cubierta de vello púbico (ACOG, 2022).

Labios mayores

Los labios mayores son dos pliegues de piel alargados que están cubiertos por vello púbico. Constituyen la parte más externa de la vulva y se extienden desde el monte de Venus hasta el periné. La separación entre ambos se denomina hendidura pudenda, donde se encuentran los labios menores y el vestíbulo vaginal. Estos pliegues se unen en sus extremos anterior y posterior, formando la comisura anterior y la comisura posterior, respectivamente. Estructuralmente, los labios mayores son equivalentes al escroto en el hombre (Guzmán, 2023b).

Labios menores

Los labios menores son dos delgados pliegues de piel sin vello, ubicados en el interior de los labios mayores. Rodean el vestíbulo vaginal, delimitando los orificios de la uretra y la vagina. Además, participan en la estructura del prepucio y el frenillo del clítoris (Guzmán, 2023a).

Clítoris

El clítoris es un órgano eréctil que desempeña un papel clave en la sensibilidad sexual. Equivalente al pene en los hombres, se localiza en la región superior del vestíbulo vaginal y está parcialmente cubierto por los labios menores en su porción anterior. Su estructura se divide en tres partes: tallo, cuerpo y glánde. El cuerpo está compuesto por dos cuerpos cavernosos y se ancla a la pelvis mediante dos pilares (De La Fuente Bitaine, 2018).

Vestíbulo de la vagina

La zona situada entre los labios menores se conoce como el vestíbulo vaginal. En esta área del periné se encuentran el orificio vaginal, la abertura de la uretra femenina y las aberturas de los conductos excretores de las glándulas

vestibulares mayores y menores. (Posel, 2020).

Glándulas vestibulares

Existen tres tipos de glándulas que desembocan en el vestíbulo vaginal:

- Glándulas vestibulares mayores (de Bartolino): ubicadas a ambos lados del vestíbulo vaginal, estas glándulas son equivalentes a las glándulas bulbouretrales en el hombre y tienen la función de lubricar la vulva durante la actividad sexual (Posel, 2020).
- Glándulas vestibulares menores: situadas entre las aberturas de la uretra y la vagina, estas glándulas son homólogas a la próstata masculina (Universidad de Guanajuato, 2022b).

Bulbo del vestíbulo

Los bulbos del vestíbulo son dos formaciones de tejido eréctil localizadas debajo de la piel, similares al bulbo del pene y al cuerpo esponjoso en los hombres. Están situados a ambos lados del vestíbulo vaginal y se unen en la parte anterior, cerca de la abertura de la uretra. (Infermera Virtual, 2019).

Irrigación sanguínea e innervación

Los genitales externos reciben irrigación sanguínea de las arterias pudendas interna y externa, derivadas de la arteria ilíaca interna y la arteria femoral, respectivamente. El retorno venoso se produce a través de las venas pudendas internas y externas (N. García, 2020).

La sensibilidad de la parte anterior de la vulva es proporcionada por el nervio ilioinguinal y el nervio genitofemoral, mientras que la zona posterior está innervada por el nervio pudendo y el nervio cutáneo posterior del muslo. El clítoris y los bulbos del vestíbulo reciben innervación parasimpática a través del plexo nervioso uterovaginal (Sáez, 2020).

El drenaje linfático de los genitales externos se dirige hacia los ganglios linfáticos inguinales, tanto superficiales como profundos, en algunos casos, hacia los ganglios linfáticos ilíacos internos (Memorial Sloan Kettering Cancer Center., 2023).

Ciclo menstrual

El ciclo menstrual provoca una serie de modificaciones mensuales en los órganos reproductores femeninos, reguladas por la acción hormonal. Este proceso abarca dos ciclos interrelacionados: el ovárico y el uterino, los cuales se desarrollan de manera simultánea (Vélez, 2023).

El ciclo ovárico consta de tres etapas: la fase folicular, la ovulación y la fase lútea, cuyo propósito es la maduración y liberación del óvulo. Por su parte, el ciclo uterino también se divide en tres fases: la menstrual, la proliferativa y la secretora. Estas etapas preparan el útero para una posible implantación y embarazo (Vélez, 2023).

Tabla 3. Ciclo ovárico

CICLO OVÁRICO			
Fase folicular (Días 1-14)	Ovulación (Aproximadamente en el día 14)	Fase lútea (Días 14-28)	Menstruación
Durante esta etapa, los folículos ováricos se desarrollan en preparación para la ovulación. Coincide con la fase proliferativa del ciclo uterino, en la que el endometrio se engrosa para favorecer una posible implantación.	El folículo ovárico maduro se rompe, liberando un óvulo.	El folículo ovárico se transforma en el cuerpo lúteo, que secreta hormonas esenciales. Esta fase se alinea con la fase secretora del ciclo uterino, en la que el endometrio se enriquece en nutrientes para favorecer la implantación del embrión en caso de fecundación.	Si no ocurre la fecundación, el endometrio se desprende, iniciando la menstruación, que marca el comienzo de un nuevo ciclo uterino. En caso de que el óvulo sea fertilizado, el embarazo se sostiene a través de una serie de respuestas hormonales.

Fuente: Elaboración propia

1.1.2 Relación con Otros Sistemas Corporales

Sistema Urinario

El sistema reproductor femenino está estrechamente vinculado al sistema urinario debido a la proximidad de sus estructuras anatómicas:

- La uretra femenina, de aproximadamente 4 cm de longitud, se encuentra justo delante de la vagina, lo que la hace más propensa a infecciones urinarias (Vélez, 2023).
- La vejiga está ubicada por delante del útero, durante el embarazo, el crecimiento del útero puede generar presión sobre esta, provocando un aumento en la frecuencia urinaria (Hoare & Khan, 2023).

Sistema Endocrino

El sistema reproductor femenino está regulado por el sistema endocrino, que controla la producción de hormonas sexuales necesarias para la ovulación, el

embarazo y otras funciones reproductivas (Spaziani et al., 2021).

Tabla 4. Principales funciones de hormonas reguladoras

PRINCIPALES FUNCIONES DE HORMONAS REGULADORAS	
Estrógenos	Promueven el desarrollo de los caracteres sexuales secundarios y regulan el ciclo menstrual.
Progesterona	Prepara el endometrio para la implantación del embrión y mantiene el embarazo.
Hormona luteinizante (LH) y hormona foliculoestimulante (FSH)	Reguladas por la hipófisis, controlan la maduración de los folículos ováricos y la ovulación.
Prolactina	Hormona responsable de la producción de leche en las glándulas mamarias posterior al parto.

Fuente: Elaboración propia

El sistema reproductor femenino es complejo y esencial para la reproducción, con una estrecha conexión con otros sistemas del cuerpo para su correcto funcionamiento. Además de sus funciones reproductivas, influye en la salud ósea, cardiovascular y metabólica a través de sus interacciones hormonales (Jessica E. McLaughlin, 2022).

1.2. Anatomía Externa

El aparato reproductor femenino externo, también llamada vulva, está constituida por varias estructuras visibles desde el exterior. Su función principal es la protección de los órganos internos y facilitar la reproducción (Universidad de Guanajuato, 2022a).

Partes principales:

Vulva: Conjunto de estructuras externas que protegen la entrada de la vagina y la uretra. Está formada por (A. Luis; Rios, 2022)

- Labios mayores: Pliegues de piel gruesos que recubren y protegen las estructuras internas.
- Labios menores: Pliegues más delgados y sensibles que rodean la entrada de la vagina y la uretra.
- Clítoris: Pequeño órgano altamente sensible ubicado en la parte superior de la vulva, con una función clave en el placer sexual.
- Glándulas de Bartolino: Pequeñas glándulas ubicadas a cada lado del introito vaginal, encargadas de secretar líquido lubricante.

Monte de Venus: Área elevada de tejido graso situada sobre el pubis, cubierta por vello púbico después de la pubertad. Su función es absorber impactos y proteger los órganos internos (Posel, 2020).


Introito vaginal: Abertura de la vagina, que conecta los órganos externos con los internos. Está rodeado por los labios menores y puede estar parcialmente cubierto por el himen en mujeres que no han tenido relaciones sexuales o ciertos tipos de actividad física (Infermera Virtual, 2019).

Vestíbulo vulvar: Es el espacio ubicado entre los labios menores donde se encuentran el orificio vaginal y el meato urinario (Guzmán, 2023b).

Funciones de la anatomía externa:

- **Protección** de los órganos internos contra infecciones y lesiones.
- **Lubricación** para facilitar la relación sexual y prevenir la sequedad.
- **Sensibilidad y placer sexual**, especialmente a través del clítoris (Vélez, 2023)

◆ Reflexiones del autor ◆

 ***Al observar la incomodidad de algunas pacientes durante un examen, le comenté a un estudiante: "La anatomía externa debe ser explorada con respeto. Tu empatía es tan importante como tu conocimiento técnico."***

1.3. Anatomía Interna

Los órganos reproductores femeninos internos son aquellos que están situados dentro de la cavidad pélvica.

Partes principales:

- **Vagina**

Es un músculo membranoso en forma de tubo que atraviesa el suelo pélvico y brinda comunicación entre el cuello del útero (cérvix) y los órganos genitales internos con la vulva. Cuando se encuentra en reposo, se observa en forma aplanada de delante hacia atrás en dirección oblicua. La mayor parte de la vagina se localiza intrapélvica. El extremo

superior de la vagina está unido al cervix. Estas estructuras conforman una cavidad conocida como fondo de saco vaginal, que se divide en porciones anterior, posterior y lateral (Hoare & Khan, 2023)

Además, el extremo inferior de la vagina se comunica con el vestíbulo vaginal, ubicado inmediatamente detrás del orificio uretral. Las dimensiones de la vagina varían de una mujer a otra, pero en general, tiene una longitud de aproximadamente de 7 a 9 cm, con la pared ventral más corta que la pared dorsal, una anchura que puede llegar a los 3.5 cm. La pared anterior mide 8 cm, por el cérvix, la pared posterior, 10 cm. Además, cuando hay excitación sexual, la vagina sufre un alargamiento y ensanchamiento en los dos tercios superiores (Guzmán, 2023b).

Capas de la vagina:

1. Túnica mucosa: Es la capa interna que está compuesta por epitelio escamoso estratificado no queratinizado. Forma varios pliegues vaginales que tienen diferente grosor y forma. En este epitelio, las células eosinófilas segregan y descomponen el glucógeno en la fase folicular, luego la flora bacteriana lo transforma en ácido láctico, dándole a la vagina un pH ácido que la caracteriza (Guzmán, 2023a).
2. Túnica muscular: Capa compuesta por fibras musculares lisas dispuestas en dos capas distintas: una interna formada por fibras de disposición circular y una externa, de mayor grosor, compuesta de fibras longitudinales. Gracias a estas fibras, se presenta expansión durante el parto y contracción durante las relaciones sexuales (De La Fuente Bitaine, 2018).
3. Túnica adventicia: Tejido conectivo laxo que rodea la vagina (Infermera Virtual, 2019).

Vascularización e inervación

El tercio medio de la vagina se encuentra irrigado por las ramas vesico-vaginales, ramas de la arteria uterina. Mientras que el tercio medio es irrigado con la arteria vaginal, originada en la arteria hipogástrica. El tercio inferior, recibe irrigación de algunas ramas de la arteria pudenda interna y la hemorroidal media. Los ganglios obturadores, ilíacos internos y externos reciben el drenaje linfático de los dos tercios superiores de la vagina (De La Fuente Bitaine, 2018).

El tercio inferior drena a los ganglios inguinales y desde allí a los ilíacos externos. La inervación es principalmente a través del nervio pudendo interno, además está inervada por el sistema simpático y parasimpático a través del plexo uterovaginal (De La Fuente Bitaine, 2018).

Útero

Es un órgano hueco formado por músculo que posee un revestimiento de material glandular blando, se presenta en forma de "pera". Se ubica en posición infraperitoneal, en la pelvis menor. Cuando se encuentra en posición de

anteversión, el útero descansa sobre la vejiga urinaria en su parte anterior, mientras que el recto se ubica detrás de él. El útero está unido a la vagina a través del cérvix a ambos lados se encuentran los ovarios. (VERTISMED, 2022).

Mide aproximadamente 7-8 cm de longitud, 5 cm de ancho y 2.5 cm de grosor en una mujer adulta no gestante. Su tamaño tiende a ser más grande después de los embarazos recientes y más pequeño cuando los niveles hormonales disminuyen, como ocurre en la menopausia. (A. Luis; Rios, 2022).

El útero se compone de dos partes fundamentales:

- **Cuerpo:** dos tercios superiores. La parte superior es redondeada y es conocida como fondo del útero y a los extremos del mismo (cuernos del útero) se unen las trompas de Falopio, por lo que sus cavidades quedan comunicadas con el interior del útero (Oiseth, 2024).
- **Cuello o cérvix:** un tercio inferior. El cérvix protruye al interior de la parte superior de la vagina, aquí es el lugar en se encuentra el orificio uterino (Posel, 2020).

Capas del útero

1. **Endometrio:** es la capa interna que durante el ciclo menstrual se engrosa como un modo de preparación para la implantación del embrión. Si la fertilización es exitosa, este órgano actúa como una cavidad que alberga al feto y su placenta. Si la fertilización no ocurre, el revestimiento endometrial se desprende durante la menstruación. Además, el endometrio posee 2 subcapas. (Guzmán, 2024).

Tabla 5. Subcapas del endometrio

SUBCAPAS DEL ENDOMETRIO	
Estrato funcional	Estrato basal
Capa superficial que se desprende durante la menstruación	Capa profunda que regenera el endometrio después de cada ciclo menstrual

Fuente: Elaboración propia

2. **Miometrio:** capa intermedia, constituida por fibras musculares lisas. Es la responsable de generar las contracciones uterinas durante el parto y la menstruación (Universidad de Guanajuato, 2022a).
3. **Perimetrio:** esta es la capa más externa que recubre el útero, está formada por tejido conectivo. Se fusiona con las serosas de los ligamentos anchos (Universidad de Guanajuato, 2022b).

Cada mes, el revestimiento endometrial prolifera para preparar al útero para la implantación del embrión. Si la fertilización es exitosa, este órgano actúa

como una cavidad que alberga al feto y su placenta. Si la fertilización no ocurre, el revestimiento endometrial se desprende durante la menstruación (Christensen, 2019).

Ligamentos de soporte: sostienen el útero en su posición dentro de la pelvis

Tabla 6. Ligamentos de soporte del útero

LIGAMENTOS DE SOPORTE DEL ÚTERO	
Ligamentos	Función
Ligamento ancho	Conecta el útero con las paredes pélvicas
Ligamento redondo	Mantiene el útero en posición de anteversoflexión
Ligamento uterosacro	Proporciona soporte posterior
Ligamento cardinal	Soporta el cuello uterino

Fuente: Elaboración propia

Vascularización y nervios

El útero está irrigado principalmente por la arteria uterina; que es una rama de la arteria ilíaca interna. El cuerpo y el fondo están irrigados por la rama superior de la arteria uterina, mientras que el cuello del útero o cérvix recibe irrigación de la rama inferior. El drenaje de la sangre venosa está dado a través del plexo venoso uterino hacia la vena ilíaca interna (Sáez, 2020).

La inervación del útero se realiza a través del plexo hipogástrico inferior por medio del plexo nervioso uterovaginal, asemejándose a la vagina (Serrano, 2023b).

Trompas de Falopio

Son dos estructuras tubulares formadas por tejido muscular que aproximadamente miden de 10 - 12 cm. de longitud y 1 cm. de diámetro. Éstas se unen a cada lado del útero mediante sus cuernos. Las tubas son responsables de transportar los óvulos desde los ovarios hacia el útero, donde pueden encontrarse con los espermatozoides para la fecundación (VERTISMED, 2022).

Cada trompa se divide en 4 partes:

- Infundíbulo
- Ampolla
- Istmo
- Porción uterina

La pared de las trompas consta de una capa interna o mucosa que contiene con un epitelio simple columnar ciliado la cual ayuda a llevar hacia el útero, Las células secretoras, que producen nutrientes, junto a una capa intermedia de músculo liso, que produce contracciones peristálticas, los cilios de la mucosa, ayudan también a transportar el ovocito. Esta pared también cuenta con una capa externa o serosa (Infermera Virtual, 2019)

Vascularización e inervación

Las trompas uterinas reciben irrigación a través de las arterias uterina, rama de la arteria ilíaca interna, de la ovárica, rama de la aorta abdominal. El drenaje venoso está dado por medio de las venas tubáricas, las que drenan hacia los plexos venosos uterino y pampiniforme. Su inervación simpática se da mediante el nervio hipogástrico, que se encuentra en el plexo hipogástrico superior, por el contrario, la parasimpática viene de los nervios espláncnicos pélvicos y del nervio vago (N. García, 2020).

Ovarios

Los ovarios son equivalentes a los testículos, ya que son las gónadas femeninas bilaterales. Estos, son dos cuerpos ovalados en forma de "almendra". Miden aproximadamente 3 cm de longitud, 1 cm de ancho y 1 cm de espesor. Cada ovario está ubicado en la fosa ovárica de la pelvis verdadera, junto al útero por debajo de las trompas de Falopio. Mantienen su posición normal gracias a varios ligamentos, como el ligamento ancho del útero que forma parte del peritoneo parietal, el cual, se une a los ovarios mediante el pliegue llamado mesoovario. Además, el ovario contiene cuatro superficies (anterior, posterior, medial, lateral) y dos polos (superior, inferior) (Nguyen, 2023).

En los ovarios se forman los gametos femeninos llamados óvulos, los cuales pueden ser fecundados por espermatozoides a nivel de las trompas de Falopio. Aquí también se producen y secretan varias hormonas como la progesterona que prepara el endometrio para una posible implantación del embrión y mantiene el embarazo, los estrógenos, principalmente estradiol, los que regulan el ciclo menstrual, promueven el desarrollo de caracteres sexuales secundarios y mantienen la salud ósea y cardiovascular., la inhibina que regula la secreción de la hormona foliculoestimulante (FSH) desde la hipófisis y la relaxina (Infermera Virtual, 2019).

Histología de los Ovarios

1. **Folículos ováricos:** son estructuras que contienen a los óvulos en desarrollo

Tabla 7. Folículos ováricos

FOLÍCULOS OVÁRICOS	
Folículos primordiales	Contienen ovocitos inmaduros
Folículos primarios	Comienzan a desarrollarse bajo la influencia de la FSH.
Folículos secundarios	Presentan una cavidad llena de líquido (antro).
Folículo terciario (de Graaf)	Folículo maduro que libera el óvulo durante la ovulación.

Fuente: Elaboración propia

2. **Cuerpo lúteo:** es una estructura que se forma después de la ovulación a partir del folículo roto. Libera progesterona y estrógenos.
3. **Cuerpo albicans:** estructura fibrosa resultado de la degeneración del cuerpo lúteo si no hay embarazo.

Vascularización e inervación

Los ovarios se irrigan por medio de las arterias ováricas, que nacen de la aorta abdominal. La sangre venosa de los ovarios es drenada por el plexo pampiniforme. Estas venas luego se fusionan y forman las venas ováricas, la derecha drena hacia la vena cava inferior, mientras que la izquierda drena hacia la vena renal izquierda. Los ovarios están inervados por el plexo nervioso ovárico, por fibras de los plexos aórtico, renal e hipogástrico (Vélez, 2023).

● **Sistemas relacionados**

Sistema urinario

El sistema urinario y el sistema reproductor femenino están estrechamente relacionados tanto anatómicamente como funcionalmente. Comparten estructuras y espacios en la cavidad pélvica, lo que implica que las condiciones que afectan a uno pueden influir en el otro (Nguyen, 2023).

Tabla 8. Relación del sistema urinario con el sistema reproductor femenino

RELACIÓN DEL SISTEMA URINARIO CON EL SISTEMA REPRODUCTOR FEMENINO	
Vejiga urinaria	La vejiga urinaria está situada delante del útero y la vagina. Cuando se encuentra llena puede presionar estas estructuras.

Uretra	Es el conducto que transporta la orina de la vejiga hacia el exterior del cuerpo. En las mujeres, la uretra es una estructura corta (aproximadamente 4 cm), está situada delante de la vagina.
Espacio pélvico	Los órganos urinarios (vejiga y uretra) y reproductivos (útero, vagina y ovarios) comparten el espacio pélvico, separados por tejido conectivo y músculos.
Soporte Estructural	Los músculos del suelo pélvico sostienen tanto los órganos urinarios como los reproductivos. Los ligamentos pélvicos (ejemplo: ligamento pubocervical) ayudan a mantener la posición de la vejiga y el útero

Fuente: Elaboración propia

Musculatura pélvica

El suelo pélvico o piso pelvítico se compone de músculos esqueléticos gruesos, junto a ligamentos adyacentes y una fascia profunda. Es parecido a un diafragma muscular que tiene forma de cuenco, el cual, ayuda a sostener los contenidos viscerales de la pelvis (Navarro, 2023).

La parte inferior de la pelvis está sellada por un diafragma muscular (también conocido como diafragma pélvico) y una membrana perineal. En la mujer existen tres aberturas en el suelo pélvico que permiten el paso de los componentes de salida de las vísceras pélvicas (Nguyen, 2023).

Los músculos coccígeo y elevador del ano constituyen el suelo pélvico, los dos forman una gran capa de músculo esquelético que se presenta más gruesa en ciertas partes. Los músculos se insertan a lo largo de las paredes internas de la pelvis menor (pelvis verdadera) en un área conocida como el arco tendinoso del músculo elevador del ano (Navarro, 2023).

1.4. Vascularización y nervios

La vascularización y la innervación del aparato reproductor femenino son elementos esenciales para el adecuado funcionamiento fisiológico de los órganos pélvicos, en los cuales incluimos: el útero, los ovarios y la vagina. La irrigación sanguínea, es decir, su vascularización arterial, se realiza principalmente a través de las arterias ilíacas internas y sus ramas, como la arteria uterina y la arteria ovárica.

Por otro lado, la innervación dada por los distintos nervios de la pelvis femenina proviene de una red de nervios que se originan en las raíces nerviosas de la médula espinal a lo largo de las vértebras lumbares y sacras, formando plexos que controlan tanto funciones motoras y sensitivas como autónomas. Esta

compleja red nerviosa es responsable de la respuesta sexual femenina y de la coordinación de funciones vitales como la micción y la defecación (N. García, 2020).

- **Arterias principales del aparato reproductor femenino**

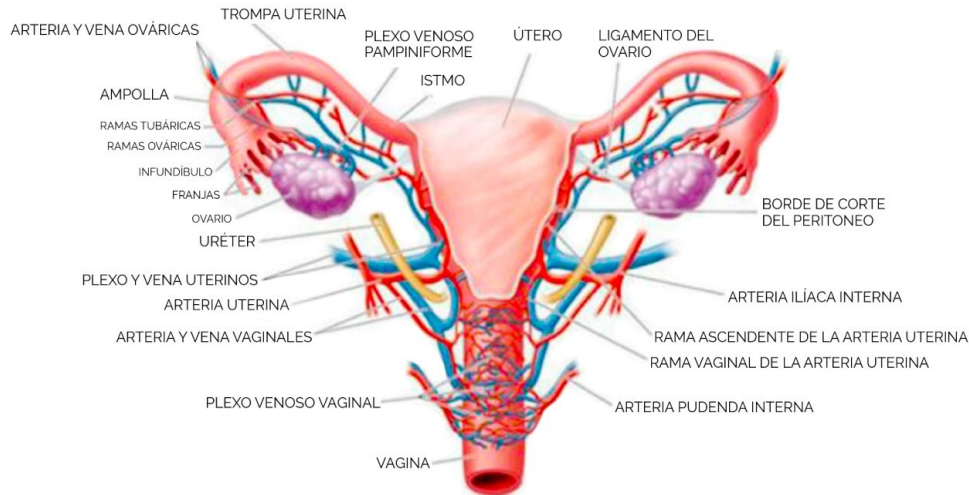


Figura 7. Irrigación del aparato reproductor femenino. Representación esquemática de las principales arterias que irrigan el útero, ovarios, trompas uterinas y vagina. Se observan las arterias ováricas, ramas de la aorta abdominal, y las arterias uterinas, derivadas de la arteria iliaca interna, con sus anastomosis que aseguran un flujo sanguíneo continuo. Este conocimiento es fundamental para procedimientos quirúrgicos, control de hemorragias obstétricas y planificación de intervenciones mínimamente invasivas. Adaptado de “Anatomía y Fisiología del Sistema Reproductor”, Universidad de Guanajuato, 2022.

El aparato reproductor femenino cuenta con una compleja red de arterias que aseguran el suministro adecuado de sangre a sus órganos. Las arterias ováricas, ramas directas de la aorta abdominal, se dirigen hacia los ovarios, proporcionando sangre oxigenada esencial para su función. Estas arterias descienden por el ligamento suspensorio del ovario y se anastomosan con ramas de las arterias uterinas en el mesoovario, formando una red vascular que garantiza una irrigación constante (N. García, 2020).

Las arterias uterinas, originadas de las arterias ilíacas internas, son las principales responsables de la irrigación del útero. Estas arterias discurren lateralmente al útero, entre las capas del ligamento ancho; se dividen en ramas ascendentes y descendentes. Las ramas ascendentes irrigan el cuerpo y el fondo uterino, mientras que las descendentes se dirigen hacia el cuello uterino y la vagina. Además, las arterias uterinas emiten ramas helicinas que penetran en el miometrio, asegurando un aporte sanguíneo adecuado durante las diferentes fases del ciclo menstrual y el embarazo (Serrano, 2023b).

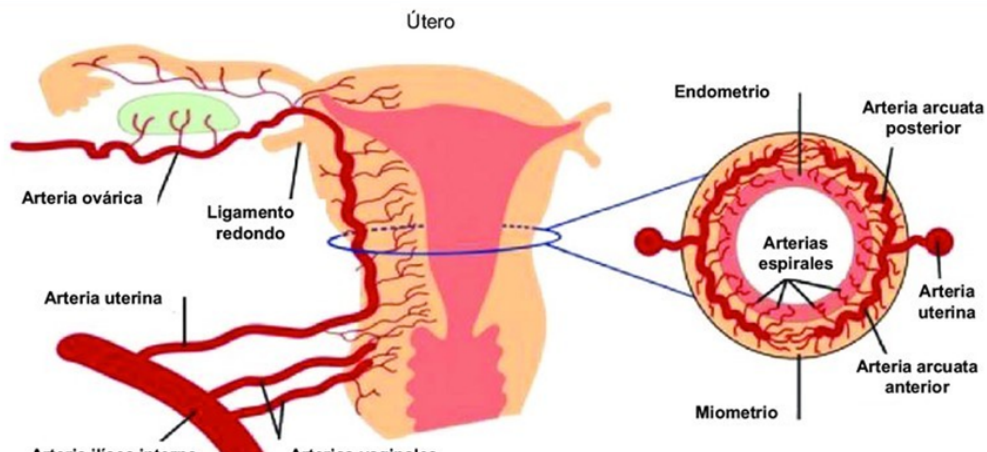


Figura 10. Irrigación uterina. Esquema anatómico que muestra el trayecto de la arteria uterina, rama de la arteria iliaca interna, y su división en ramas ascendentes y descendentes para irrigar el cuerpo, fondo y cuello uterino. Se incluyen las ramas helicinas que penetran el miometrio, esenciales para la preparación endometrial y el soporte del embarazo. El reconocimiento de este patrón vascular es clave en cirugías ginecológicas y en el manejo de hemorragias posparto. Adaptado de Ríos Luis, 2022.

Las trompas de Falopio reciben irrigación tanto de las arterias ováricas como de las arterias uterinas. Las ramas tubáricas de estas arterias se anastomosan en la región de las trompas, formando una red arterial que garantiza el suministro de sangre necesario para el transporte del óvulo y la fertilización. Esta doble irrigación es crucial para mantener la funcionalidad de las trompas y asegurar un ambiente óptimo para la fecundación (Vélez, 2023).

La vagina es irrigada principalmente por la arteria vaginal, que suele ser una rama de la arteria iliaca interna. Sin embargo, también recibe aportes sanguíneos de las arterias uterinas y pudendas internas. Esta red arterial asegura un flujo sanguíneo adecuado para las funciones reproductivas y sexuales de la vagina, además de contribuir a la lubricación y la respuesta sexual femenina (Guzmán, 2023b).

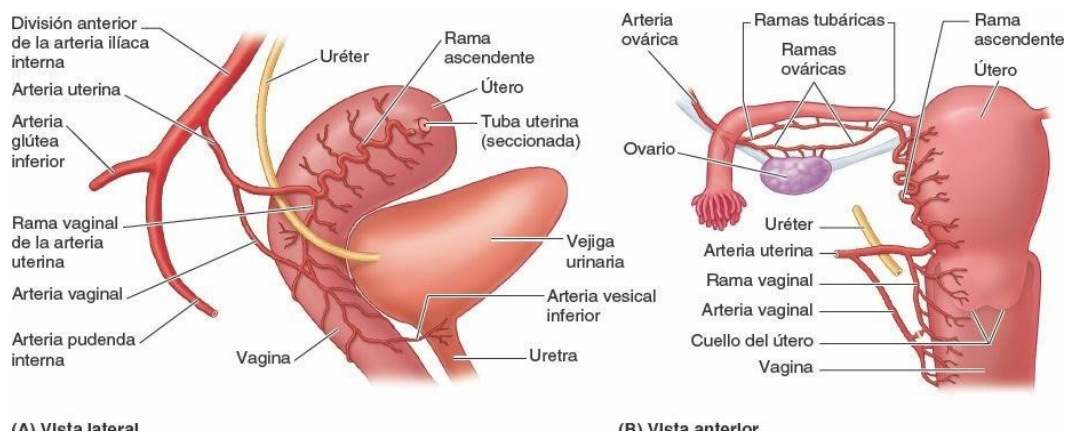


Figura 13. Irrigación de la vagina. Vista esquemática de la red arterial que irriga la vagina, destacando el aporte principal de la arteria vaginal rama de la arteria iliaca interna y las contribuciones accesorias de las arterias uterinas y pudendas internas. Esta irrigación garantiza el mantenimiento de la mucosa vaginal y su respuesta fisiológica durante la actividad sexual. El conocimiento detallado de este patrón vascular es esencial en procedimientos quirúrgicos y en el tratamiento de hemorragias ginecológicas. Adaptado de "Anatomía y Fisiología del Sistema Reproductor", Universidad de Guanajuato, 2022.

- **Drenaje venoso y linfático**

El drenaje venoso del aparato reproductor femenino está diseñado para eliminar eficientemente la sangre desoxigenada de los órganos pélvicos. Las venas ováricas forman el plexo pampiniforme, que se fusionan para formar las venas ováricas. La vena ovárica derecha drena directamente en la vena cava inferior, mientras que la izquierda lo hace en la vena renal izquierda. Este sistema de drenaje es esencial para mantener la homeostasis y la función hormonal de los ovarios (Memorial Sloan Kettering Cáncer Center., 2023).

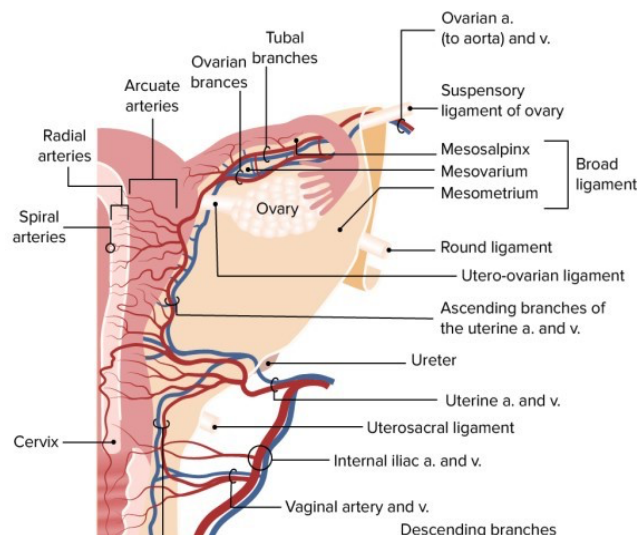


Figura 16. Drenaje venoso del aparato reproductor femenino. Esquema que muestra el sistema de drenaje venoso de ovarios, útero, trompas uterinas y vagina. Se observa el plexo pampiniforme que drena los ovarios hacia la vena ovárica derecha (a la vena cava inferior) y la vena ovárica izquierda (a la vena renal izquierda), así como el plexo venoso uterovaginal que comunica con los plexos vesical y rectal. Este patrón venoso describe vías de diseminación tumoral y posibles complicaciones en patologías pélvicas. Adaptado de Oiseth, 2024.

El útero y la vagina drenan principalmente a través del plexo venoso uterovaginal hacia las venas ilíacas internas. Este plexo se encuentra entre las capas del ligamento ancho y se comunica con los plexos venosos vesical y rectal, formando una extensa red venosa que facilita el retorno de la sangre al corazón. Además, esta interconexión venosa tiene implicaciones clínicas, ya que puede ser una vía de propagación de infecciones o células tumorales (Vélez, 2023).

El drenaje linfático es esencial para la defensa inmunológica y la eliminación de desechos celulares. Los ovarios drenan su linfa hacia los ganglios linfáticos lumbares, mientras que el útero tiene un drenaje más complejo: la linfa del fondo uterino se dirige hacia los ganglios lumboaórticos, la del cuerpo uterino hacia los ganglios ilíacos externos y la del cuello uterino hacia los ganglios ilíacos internos y sacros. La linfa de la vagina se drena en los ganglios ilíacos internos y externos, así como en los ganglios inguinales superficiales, dependiendo de la porción específica de la vagina.

Este sistema linfático es crucial para la detección y manejo de patologías

ginecológicas, como el cáncer, ya que la diseminación linfática es una vía común de metástasis (N. García, 2020).

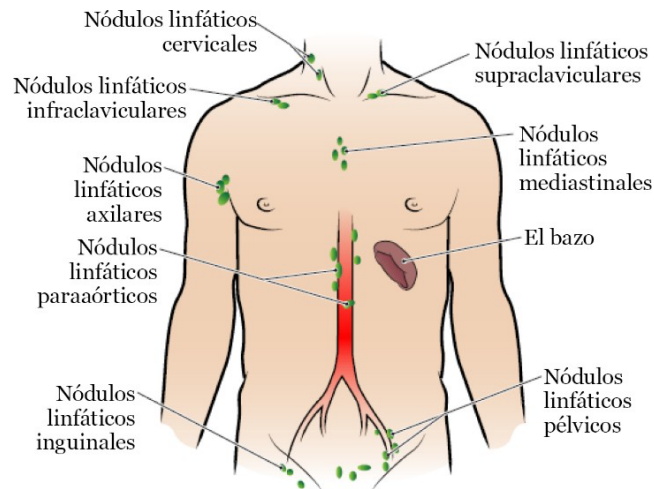


Figura 19. Drenaje linfático. Esquema que muestra el sistema de drenaje linfático asociado al aparato reproductor femenino, destacando los principales ganglios linfáticos y vasos que contribuyen a la circulación y eliminación de líquidos tisulares y sustancias de desecho. Este sistema es esencial para la defensa inmunológica y el mantenimiento de la homeostasis. Adaptado de Memorial Sloan Kettering Cancer Center, 2023.

Inervación autónoma y somática

La inervación del aparato reproductor femenino es una combinación de fibras autónomas y somáticas que regulan funciones involuntarias y sensaciones conscientes. La inervación simpática se origina en los segmentos torácicos inferiores y lumbares superiores de la médula espinal (T10-L2) y llega a través del plexo hipogástrico superior. Estas fibras modulan funciones como la contracción del útero durante el orgasmo y la vasoconstricción de los vasos sanguíneos pélvicos (Sáez, 2020).

La inervación parasimpática proviene de los nervios espláncnicos pélvicos (S2-S4) y se encarga de funciones como la relajación del útero y la lubricación vaginal. Estas fibras viajan a través del plexo hipogástrico inferior y forman el plexo uterovaginal, que inerva el útero, las trompas de Falopio y la vagina. La estimulación parasimpática también contribuye a la vasodilatación de los vasos sanguíneos pélvicos, facilitando la congestión genital durante la excitación sexual (Sáez, 2020).

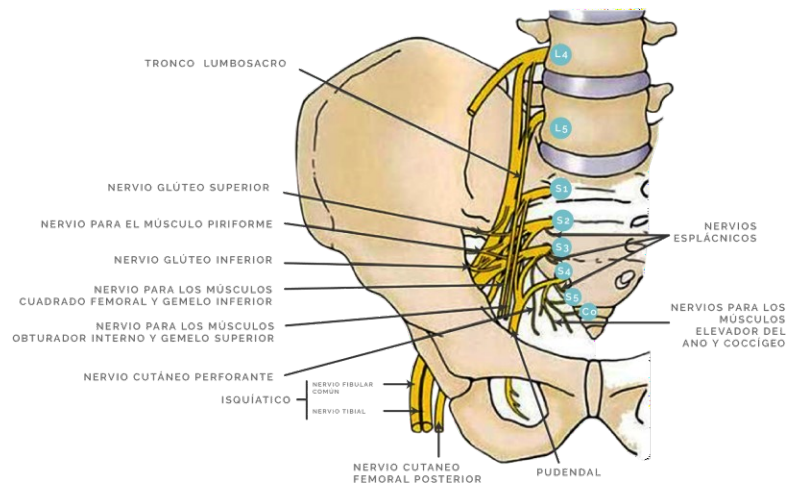


Figura 22. Inervación parasimpática del aparato reproductor femenino. Diagrama que representa las fibras nerviosas parasimpáticas que inervan el aparato reproductor femenino, mostrando cómo estas contribuyen a la regulación de funciones viscerales como la vasodilatación y la lubricación vaginal. Adaptado de Sáez, 2020.

La inervación somática, que transmite sensaciones conscientes, es proporcionada por el nervio pudendo, que inerva la mayor parte de la vulva y el tercio inferior de la vagina (Universidad de Guanajuato, 2022a).

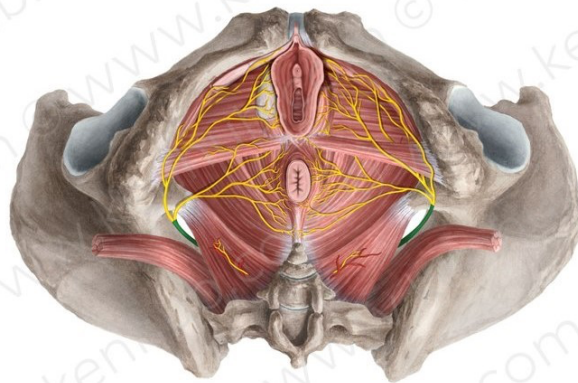


Figura 25. Inervación somática del aparato reproductor femenino. Ilustración que detalla la inervación somática del aparato reproductor femenino, destacando los nervios responsables de la sensibilidad y el control voluntario de estructuras externas y musculares. Adaptado de Vélez, 2023.

1.5. Desarrollo embriológico del sistema reproductor femenino Sistema Genital Femenino

El desarrollo del aparato reproductor femenino ocurre en ausencia del cromosoma Y como del gen SRY, lo que permite la diferenciación de las estructuras sexuales femeninas. En embriones con complemento cromosómico XX, las gónadas primitivas evolucionaron para formar los ovarios, mientras que los conductos paramesonéfricos (de Müller) se desarrollan para

dar origen a las tubas uterinas, el útero y la porción superior de la vagina. La diferenciación de los genitales externos está influenciada por los estrógenos, lo que conduce a la formación del clítoris, los labios mayores y menores y la porción inferior de la vagina (Posel, 2020).

Ovario

Las gónadas aparecen inicialmente como un par de crestas genitales que se desarrollan a partir del epitelio y la mesénquima subyacente. En la sexta semana del desarrollo, las células germinales primordiales migran hacia estas crestas y desempeñan un papel crucial en la diferenciación ovárica. En ausencia del cromosoma Y, los cordones sexuales primitivos se fragmentan en cúmulos celulares irregulares que contienen células germinales. Estas estructuras ocupan la porción medular del ovario y con el tiempo, son reemplazadas por tejido estromal vascular, formando la médula ovárica (Spaziani et al., 2021).

A diferencia del desarrollo testicular, en la séptima semana, el epitelio de superficie del ovario continúa proliferando y da origen a una segunda generación de cordones, los cordones corticales. En el tercer mes, estos cordones se dividen en cúmulos celulares más pequeños, dentro de los cuales las células epiteliales comienzan a rodear a las ovogonias, formando así los folículos primordiales (Posel, 2020).

Conductos Genitales Femeninos

Durante la etapa indiferenciada, tanto los embriones masculinos como los femeninos poseen dos pares de conductos genitales: los conductos mesonéfricos (de Wolff) y los conductos paramesonéfricos (de Müller). En ausencia de testosterona y de la hormona antimülleriana (AMH), los conductos mesonéfricos degeneran, mientras que los paramesonéfricos se desarrollan y se convierten en los principales conductos genitales femeninos (Izzi-Engbeaya & Dhillon, 2022).

Estos conductos presentan tres partes bien definidas:

1. Segmento craneal vertical, que se abre hacia la cavidad abdominal y formará la fimbria de la tuba uterina.
2. Segmento horizontal, que cruza el conducto mesonéfrico y da origen a la tuba uterina.
3. Segmento caudal vertical, que se fusiona con su par del lado opuesto para formar el útero y el segmento superior de la vagina.

Cuando los conductos paramesonéfricos se fusionan, las crestas urogenitales se reorientan en un plano transversal, dando origen al ligamento ancho del útero. El útero se desarrolla a partir de la fusión de estos conductos y está rodeado por una capa mesenquimatosa que forma el miometrio y el perimetrio (Posel, 2020).

Vagina

El desarrollo de la vagina tiene un origen dual: la porción superior se origina de los conductos paramesonéfricos, mientras que la inferior proviene del seno urogenital. Después de que los conductos paramesonéfricos entran en contacto con el seno urogenital, surgen dos evaginaciones llamadas bulbos senovaginales, que proliferan y forman una placa vaginal sólida. Esta estructura se canaliza completamente al final del quinto mes de gestación (Moncada-Madrado & Valero, 2023).

En la etapa fetal, la cavidad vaginal permanece separada del seno urogenital por el himen, una membrana delgada formada por el epitelio del seno urogenital y una capa de células vaginales. Normalmente, el himen desarrolla una pequeña abertura antes del nacimiento (Catherine M. DeUgarte, 2023).

Algunos remanentes de los túbulos excretores mesonéfricos pueden persistir en la mujer y formar el epoóforo y el paraoóforo en el mesoovario. Además, una porción residual del conducto mesonéfrico puede encontrarse en la pared del útero o la vagina, dando lugar al quiste de Gartner (Posel, 2020).

Consideraciones Clínicas

Tabla 9. Consideraciones clínicas - Aparato reproductor femenino

CONSIDERACIONES CLÍNICAS	
Hipoplasia de Müller	Anomalía en el desarrollo de los conductos paramesonéfricos, lo que resulta en un útero subdesarrollado o ausente. Esta condición puede ser parcial (útero pequeño o inexistente) o completa (ausencia total del útero).
Útero Unicornio	Se origina cuando solo uno de los conductos paramesonéfricos se desarrolla correctamente, mientras que el otro se involuciona. Esto da lugar a un útero con una sola cavidad, lo que puede llevar a dificultades en el embarazo, como abortos espontáneos recurrentes.
Útero Septado	Se produce cuando los conductos paramesonéfricos no se fusionan completamente, resultando en un útero que tiene un tabique en su interior. Este tabique puede interferir con la implantación y el desarrollo fetal, aumentando el riesgo de complicaciones en el embarazo, como partos prematuros o malformaciones fetales.
Útero Bicornio	Se forma cuando los conductos paramesonéfricos se fusionan parcialmente. Esto da lugar a un útero con dos cavidades, lo que puede provocar complicaciones obstétricas, como el parto prematuro, la posición anómala del feto y las malformaciones fetales.

Himen Imperforado	Se presenta cuando el himen, la membrana que separa la vagina del seno urogenital, no tiene una abertura, lo que impide el flujo menstrual. Esta condición puede diagnosticarse en la adolescencia, cuando la paciente presenta dolor abdominal y ausencia de menstruación.
Quistes de Gartner	Remanentes de los conductos mesonéfricos que permanecen en la pared del útero o la vagina. Estos quistes pueden ser asintomáticos, pero en algunos casos pueden causar dolor o molestias.
Vagina Septada	Ocurre cuando el desarrollo del seno urogenital es incompleto, resultando en una vagina que tiene un tabique interno. Esta condición puede dificultar la menstruación o la penetración sexual.
Agenesia Vaginal (Síndrome de Mayer-Rokitansky-Küster-Hauser)	Es un trastorno en el que la vagina y en algunos casos, el útero, no se desarrollan correctamente. Las mujeres con esta condición generalmente tienen ovarios funcionales, pero carecen de la estructura uterina y vaginal, lo que puede ocasionar infertilidad y problemas menstruales.

Fuente: “Anomalías congénitas del tracto genital femenino: una revisión exhaustiva”, (Dahiphale et al., 2024)

Una revisión reciente de Souza et al., 2025 analiza críticamente las clasificaciones AFS (1988), ESHRE/ESGE (2013) y la más reciente ASRM (2021), destacando que mientras la AFS se valora por su simplicidad, adolece de subjetividad; la clasificación europea es más detallada, aunque con riesgo de sobrediagnóstico; y la ASRM actualiza criterios objetivos para mejorar la precisión diagnóstica y la comunicación clínica.

Tabla 10. Comparación crítica de las clasificaciones americanas y europeas de las anomalías müllerianas

CLASIFICACIÓN	AÑO	FORTALEZAS	LIMITACIONES
AFS	1988	Sencilla, ampliamente conocida	Subjetiva, no considera anomalías cervicales/vaginales
ESHRE/ESGE	2013	Detallada, incluye región cervical y vaginal	Compleja, riesgo de sobrediagnóstico
ASRM	2021	Criterios más objetivos, lenguaje estandarizado, inclusiva	Algunos cortes arbitrarios y áreas grises

Fuente: Critical comparison of American and European classifications of müllerian anomalies: pros and cons

La evolución de estas clasificaciones refleja el esfuerzo por mejorar la precisión diagnóstica, la coherencia terminológica y el manejo clínico de las anomalías

Müllerianas. Incorporar esta perspectiva comparativa da solidez metodológica y actualiza el contenido a estándares Q1.

◆ Reflexiones del autor ◆



Un estudiante me preguntó por qué es crucial conocer la anatomía interna. Le respondí: "Sin entender cómo funciona el sistema, ¿cómo sabrás cuándo algo no va bien?" La anatomía interna es esencial para un diagnóstico certero y efectivo.

1.4. Sistema Hormonal

La reproducción humana es uno de los procesos más fascinantes y complejos del cuerpo humano, donde el sistema hormonal femenino juega un papel fundamental y determinante. El aparato reproductor femenino representa una obra maestra de la evolución biológica, caracterizada por una intrincada red de señalización hormonal que coordina múltiples procesos fisiológicos (Dhanalakshmi K. Thiyagarajan, 2024).

El sistema endocrino femenino, particularmente en su función reproductiva, opera como una orquesta finamente afinada, donde cada hormona actúa como un instrumento esencial que debe tocar en el momento preciso y con la intensidad adecuada. En el centro de esta sinfonía hormonal encontramos el eje hipotalámico-hipofisario-gonadal, un sistema de comunicación bidireccional que conecta el cerebro con los órganos reproductivos (L. García, 2021).

En el intrincado proceso de reproducción, se destaca la crucial coordinación entre los órganos reproductivos y el sistema nervioso. Esta coordinación asegura que las condiciones internas y externas sean óptimas para una reproducción exitosa (Izzi-Engbeaya & Dhillon, 2022).

El eje hipotalámico-pituitario-gonadal (HPG) juega un papel central en este proceso, orquestando el comportamiento reproductivo y la ovulación. La hormona liberadora de gonadotropinas (GnRH), producida por el sistema nervioso central, es la principal señal que regula la actividad de las gonadotropinas en la glándula pituitaria. Estas gonadotropinas, la hormona folículo estimulante (FSH) y la hormona luteinizante (LH), controlan el desarrollo de los folículos en los ovarios y la producción de estradiol (Christensen, 2019).

A medida que los folículos crecen, liberan estradiol, que a su vez regula la liberación de GnRH y FSH. Cuando los niveles de estradiol alcanzan su punto máximo, se produce un aumento en la liberación de GnRH, lo que desencadena la liberación de LH y en última instancia, la ovulación (Spaziani et al., 2021).

Prácticamente, la liberación de GnRH en el sistema nervioso central actúa como un nodo de control para la reproducción, asegurando que todos los procesos estén sincronizados para lograr una reproducción exitosa (Scaglia et al., 2022).

Las hormonas sexuales femeninas, principalmente los estrógenos y la progesterona, junto con las gonadotropinas FSH y LH, son las protagonistas de esta compleja red de señalización. Estas moléculas mensajeras no solo controlan el ciclo menstrual y la fertilidad, sino que también influyen en diversos aspectos de la salud femenina, desde el desarrollo de características sexuales secundarias hasta el mantenimiento de la densidad ósea y el bienestar emocional (Spaziani et al., 2021).

La comprensión profunda de este sistema es crucial no solo desde una perspectiva científica, sino también desde el punto de vista clínico, ya que las alteraciones en cualquier punto de esta red hormonal pueden tener importantes implicaciones en la salud reproductiva y general de la mujer. Además, este conocimiento ha permitido el desarrollo de tratamientos hormonales y métodos anticonceptivos que han revolucionado la medicina reproductiva moderna (Izzi-Engbeaya & Dhillon, 2022).

EJE HIPOTALÁMICO-HIPOFISARIO-GONADAL:

El eje hipotalámico-hipofisario-gonadal representa uno de los sistemas de control endocrino más sofisticados del cuerpo humano, actuando como el director de orquesta en la regulación reproductiva femenina. Este sistema integrado de comunicación hormonal conecta tres componentes fundamentales: el hipotálamo en el cerebro, la glándula hipófisis y los ovarios, creando una red de señalización bidireccional que mantiene la homeostasis reproductiva y regula los ciclos menstruales. La precisión y sincronización de este eje es esencial para el desarrollo sexual, la fertilidad y el mantenimiento de las funciones reproductivas normales (Scaglia et al., 2022).

Este sistema representa uno de los mecanismos de control más sofisticados del cuerpo humano. Su funcionamiento se puede comparar con una cascada de eventos moleculares perfectamente sincronizados (Dhanalakshmi K. Thiagarajan, 2024).

HIPOTÁLAMO: El hipotálamo actúa como el director de orquesta de este sistema complejo. Sus neuronas especializadas sintetizan y secretan la hormona liberadora de gonadotropinas (GnRH) de manera pulsátil, aproximadamente cada 60-90 minutos. Esta pulsatilidad es crucial ya que:

- Mantiene la sensibilidad de las células hipofisarias
- Previene la desensibilización de los receptores
- Permite una respuesta flexible según las necesidades fisiológicas

La secreción de GnRH está influenciada por diversos factores:

- Neurotransmisores (noradrenalina, dopamina, serotonina)
- Neuropéptidos (kisspeptina, dinorfina, neuroquinina B)
- Señales metabólicas (leptina, insulina)
- Factores ambientales (luz, estrés, nutrición)

HIPÓFISIS: La hipófisis anterior, al recibir la GnRH, responde produciendo dos gonadotropinas fundamentales:

FSH (Hormona Folículo Estimulante):

La FSH es una gonadotropina esencial que actúa como el director del desarrollo folicular en los ovarios. Esta hormona inicia y mantiene el proceso de maduración de los folículos ováricos, siendo fundamental para la producción de estrógenos y el desarrollo de óvulos maduros (L. García, 2021).

Tabla 11. Hormona FSH

FSH (HORMONA FOLÍCULO ESTIMULANTE)		
Estructura molecular	Mecanismo de acción	Efectos principales
Glicoproteína compuesta por subunidades α y β	Se une a receptores específicos en las células de la granulosa Activa la vía del AMPc Induce la expresión de genes específicos	Reclutamiento folicular Estimulación de la aromatasa Producción de estradiol Desarrollo de receptores de LH

Fuente: Elaboración Propia

LH (Hormona Luteinizante):

La LH es la hormona responsable de desencadenar la ovulación y formar el cuerpo lúteo. Su acción sincronizada con la FSH es crucial para el mantenimiento del ciclo reproductivo femenino, actuando como un gatillo preciso que determina el momento de la liberación del óvulo (Dhanalakshmi K. Thiagarajan, 2024).

Tabla 12. *Hormona LH*

LH (HORMONA LUTEINIZANTE)		
Estructura molecular	Mecanismo de acción	Efectos principales
Estructura similar a FSH, pero con subunidad β diferente	Unión a receptores en células de la teca y granulosa Activación de múltiples vías de señalización	Producción de andrógenos tecaes Desencadenamiento de la ovulación Luteinización folicular Mantenimiento del cuerpo lúteo

Fuente: *Elaboración Propia*

OVARIOS: Los ovarios son tanto órganos diana como productores de hormonas. Su respuesta a las gonadotropinas resulta en:

Producción hormonal:

- Estrógenos (principalmente estradiol)
- Progesterona
- Inhibina
- Activina
- Péptidos reguladores locales

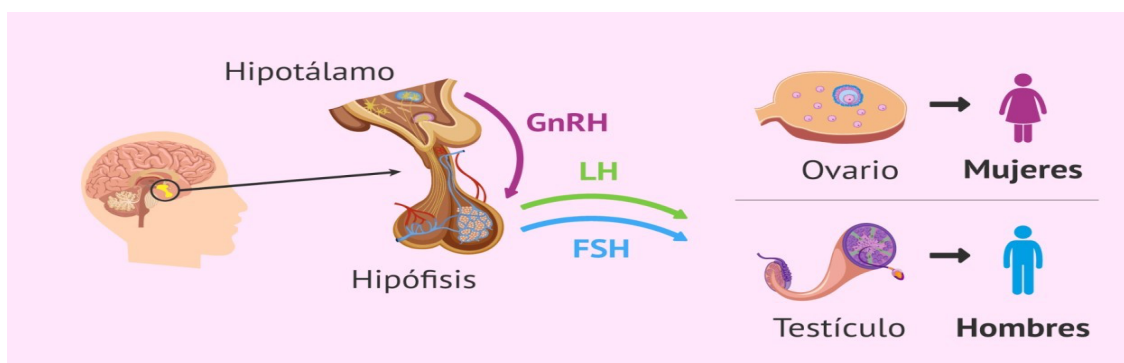


Figura 28. *Eje hipotálamo – hipófisis gonadal. Esquema que ilustra la interacción entre el hipotálamo, la hipófisis y las gónadas, destacando la regulación hormonal mediante la liberación de GnRH (hormona liberadora de gonadotropinas) desde el hipotálamo, la secreción de LH y FSH por la hipófisis anterior, y la producción de hormonas sexuales (estrógenos, progesterona y testosterona) por las gónadas. Este eje es fundamental para el control del ciclo reproductivo y la función endocrina del aparato reproductor femenino. Adaptado de García, 2021.*

HORMONAS SEXUALES FEMENINAS

Las hormonas sexuales femeninas constituyen un grupo de mensajeros químicos esenciales que orquestan diversos procesos reproductivos y fisiológicos en el cuerpo femenino. Cada una cumple funciones específicas y críticas (Islam et al., 2020).

ESTRÓGENOS

El estrógeno, frecuentemente denominado la "hormona femenina" por excelencia, es un actor principal en el desarrollo y mantenimiento de las características sexuales femeninas. Esta hormona no solo modela el cuerpo femenino durante la pubertad, sino que también juega un papel crucial en la regulación del ciclo menstrual, el metabolismo óseo y la salud cardiovascular (Izzi-Engbeaya & Dhillon, 2022).

Tabla 13. Estrógenos

ESTRÓGENOS			
Tipos principales	Mecanismos de acción		
<i>Estradiol (E2)</i> - Principal estrógeno durante años reproductivos - Potencia biológica más alta - Producido principalmente en folículos ováricos	<i>Efectos genómicos</i>	<i>Efectos no genómicos</i>	<i>Efectos biológicos</i>
<i>Estrona (E1)</i> - Predominante en menopausia - Menor potencia que estradiol - Producido en tejido adiposo	Modificación de la transcripción Regulación de expresión génica	Señalización rápida Cambios en canales iónicos Modificación de proteínas citoplasmáticas	<i>Sistema reproductor</i> Desarrollo de órganos sexuales Proliferación endometrial Cambios en moco cervical Desarrollo mamario
			<i>Sistema óseo</i> Mantenimiento de masa ósea Regulación del remodelado óseo Prevención de osteoporosis
			<i>Sistema cardiovascular</i> Efectos vasodilatadores Perfil lipídico favorable Protección cardiovascular

<p><i>Estriol (E3):</i></p> <ul style="list-style-type: none"> - Importante durante embarazo - Producido por la placenta - Menor potencia biológica 			<p><i>Sistema nervioso</i></p> <p>Neuro protección</p> <p>Regulación del estado de ánimo</p> <p>Función cognitiva</p>
--	--	--	---

Fuente: "Eje Hipotálamo-hipófisis-ovario", Scaglia et al., 2022

PROGESTERONA

La progesterona, conocida como la "hormona del embarazo", es fundamental en la preparación del cuerpo para la concepción y el mantenimiento de la gestación. Esta hormona trabaja en sincronía con el estrógeno para regular el ciclo menstrual y preparar el útero para una posible implantación, además de influir en diversos aspectos de la fisiología femenina (Islam et al., 2020).

Tabla 14. Progesterona

PROGESTERONA		
Biosíntesis	Mecanismo de acción	Efectos biológicos
<p>Producida principalmente por cuerpo lúteo</p> <p>Precursor: Colesterol</p> <p>Vía esteroidogénica específica</p>	<p>Receptores nucleares (PR-A y PR-B)</p> <p>Efectos genómicos y no genómicos</p> <p>Interacción con otros sistemas hormonales</p>	<p><i>Endometrio</i></p> <p>Transformación secretora</p> <p>Preparación para implantación</p> <p>Mantenimiento del embarazo</p>
		<p><i>Mama</i></p> <p>Desarrollo lóbulo-alveolar</p> <p>Preparación para lactancia</p>
		<p><i>Sistema nervioso</i></p> <p>Efectos neurotrópicos</p> <p>Regulación del sueño</p> <p>Efectos ansiolíticos</p>

Fuente: "Moduladores selectivos del receptor de progesterona: mecanismos y utilidad terapéutica", Islam et al., 2020

Lectura recomendada

Guyton, A. C., & Hall, J. E. (2021). Tratado de Fisiología Médica (14.^a ed.). Elsevier Health Sciences. Capítulo 75: Introducción al sistema endocrino y control hormonal.

Este capítulo ofrece una descripción integral de la organización y función del sistema endocrino, abordando las glándulas principales, la síntesis y liberación hormonal, y los mecanismos de retroalimentación. Es un recurso esencial para comprender la base fisiológica sobre la cual se construyen los conceptos de semiología y diagnóstico ginecológico.

Stathori, G., Hatziagapiou, K., Mastorakos, G., Vlahos, N. F., Charmandari, E., & Valsamakis, G. (2024). Endocrine-Disrupting Chemicals, Hypothalamic Inflammation and Reproductive Outcomes: A Review of the Literature. International Journal of Molecular Sciences, 25(21), 11344. <https://doi.org/10.3390/ijms252111344>

Este artículo revisa cómo los químicos que alteran el sistema endocrino pueden provocar inflamación hipotalámica y afectar a la reproducción, aportando una perspectiva clínica y fisiológica sobre la regulación hormonal moderna.

◆ Reflexiones del autor ◆



Un estudiante me consultó sobre la influencia del sistema hormonal en los trastornos ginecológicos. Le respondí: "Las hormonas son como señales invisibles en el cuerpo; entender su rol es fundamental para realizar un diagnóstico y tratamiento adecuados."

1.6. Cambios anatómicos en la vida

Los cambios en el aparato reproductor femenino con el paso de los años están principalmente relacionados con modificaciones en los niveles hormonales. Un claro indicio del envejecimiento es la interrupción definitiva de la menstruación, lo que se conoce como menopausia (Catherine M. DeUgarte, 2023).

El período previo a la menopausia se llama perimenopausia y puede comenzar varios años antes de la última menstruación. Durante esta etapa, pueden presentarse los siguientes síntomas (Dhanalakshmi K. Thiyagarajan, 2024):

- Ciclos menstruales más frecuentes al inicio, seguidos de ausencias ocasionales.

- Duraciones menstruales más cortas o prolongadas.
- Variaciones en la cantidad de flujo menstrual.

Con el tiempo, los periodos se volverán cada vez menos frecuentes hasta desaparecer por completo. Además de estos cambios en el ciclo menstrual, también se producen modificaciones físicas en el tracto reproductor (Peacock, 2023).

Cambios con la edad y sus efectos

La menopausia es un proceso natural en el envejecimiento de la mujer. Por lo general, ocurre alrededor de los 50 años, aunque puede presentarse antes. El rango habitual de edad en el que se manifiesta es entre los 45 y 55 años .

Durante la menopausia ocurren los siguientes cambios:

Tabla 15. Cambios durante la menopausia

CAMBIOS DURANTE LA MENOPAUSIA		
En el ciclo menstrual	En el aparato reproductor	Otros cambios frecuentes
Los ovarios dejan de producir estrógeno y progesterona. La ovulación cesa, lo que significa que ya no es posible un embarazo. La menstruación desaparece. Se considera que una mujer ha pasado por la menopausia cuando ha transcurrido un año completo sin menstruar. Hasta entonces, es recomendable continuar con el uso de anticonceptivos. Si ocurre sangrado después de un año sin menstruación, se debe consultar a un médico.	Adelgazamiento, sequedad, menor elasticidad e irritación de las paredes vaginales, lo que puede causar molestias o dolor durante las relaciones sexuales. Mayor predisposición a infecciones por hongos vaginales. Reducción y adelgazamiento del tejido genital externo, con posibles irritaciones.	Sofocos, alteraciones en el estado de ánimo, dolores de cabeza y dificultades para dormir, los cuales pueden persistir por años. Problemas de memoria a corto plazo. Reducción del tejido mamario. Disminución del deseo y la respuesta sexual. Mayor riesgo de osteoporosis debido a la pérdida ósea. Modificaciones en el sistema urinario, como aumento en la frecuencia y urgencia para orinar, así como mayor susceptibilidad a infecciones urinarias. Pérdida del tono muscular en la zona pélvica, lo que puede ocasionar el

		desplazamiento de la vagina, el útero o la vejiga (prolapso).
--	--	---

Fuente: "La transición a la menopausia: signos, síntomas y opciones de tratamiento", Santoro et al., 2021

El sistema reproductor femenino experimenta diversos cambios anatómicos y fisiológicos a lo largo de la vida de una mujer, influenciados principalmente por fluctuaciones hormonales y el proceso natural de envejecimiento. A continuación, se detallan las principales etapas y sus características (Dhanalakshmi K. Thiyagarajan, 2024):

Pubertad

Durante la pubertad, el cuerpo de la niña experimenta una serie de cambios físicos y hormonales característicos de esta etapa de desarrollo. (L. García, 2021):

- Las hormonas (mensajeros químicos) liberadas por el cerebro provocan el desarrollo de los ovarios.
- Los ovarios en desarrollo liberan la hormona sexual femenina estrógeno.
- El estrógeno provoca el desarrollo del resto del aparato reproductor.

Edad Reproductiva

En esta fase, el aparato reproductor femenino alcanza su plena madurez y funcionalidad (Izzi-Engbeaya & Dhillo, 2022):

- **Ciclo Menstrual:** Se establecen ciclos menstruales regulares, que preparan al cuerpo para un posible embarazo.
- **Embarazo:** Durante la gestación, el útero se expande considerablemente para alojar al feto en desarrollo.

Perimenopausia y Menopausia

La perimenopausia es la etapa de transición antes de la menopausia, caracterizada por cambios hormonales que afectan el ciclo menstrual. La menopausia se define como 1 año completo después del último período menstrual. Alrededor de la menopausia, los cambios en los órganos reproductores femeninos se producen rápidamente. Los ciclos menstruales desaparecen y los ovarios dejan de producir estrógenos (Dimmick & Kumar, 2024).

Postmenopausia y Envejecimiento

Después de la menopausia, el aparato reproductor femenino continúa experimentando cambios (Christensen, 2019):

- **Atrofia Vaginal:** Las paredes vaginales se vuelven más delgadas, secas y menos elásticas, lo que puede causar molestias durante las relaciones sexuales.
- **Reducción de Órganos Reproductores:** El útero y los ovarios disminuyen de tamaño.
- **Prolapso de Órganos Pélvicos:** La pérdida de tono muscular en el suelo pélvico puede provocar el descenso de la vejiga, el útero o el recto.

Resumen clínico aplicado

La comprensión detallada de la anatomía macroscópica y microscópica del aparato reproductor femenino es esencial para la interpretación precisa de hallazgos clínicos y de estudios complementarios. El conocimiento de la irrigación, inervación, soporte ligamentario y relaciones topográficas permite anticipar complicaciones quirúrgicas, optimizar la exploración física y orientar el diagnóstico diferencial. Esta base anatómica sustenta la correlación clínico-patológica en ginecología, favoreciendo intervenciones seguras y un abordaje integral de la salud reproductiva femenina.



FINALES

COMENTARIOS

A lo largo de los años enseñando anatomía ginecológica, he aprendido que cada estudiante llega con diferentes niveles de comodidad y conocimiento sobre este tema. Algunos se sienten inseguros al hablar de genitales femeninos, otros se confunden con los nombres anatómicos, algunos simplemente memorizan sin entender la relevancia clínica de cada estructura.

Recuerdo especialmente a una estudiante que, durante una práctica de exploración pélvica simulada, se detuvo y dijo: 'Nunca había pensado en lo delicado que es que alguien más explore esta parte del cuerpo'. Ese comentario me confirma que la enseñanza de la anatomía ginecológica no puede ser solo técnica: también debe ser ética, empática y consciente.

Por eso, al terminar este capítulo, quiero invitarles a ir más allá del conocimiento anatómico. Piensen en el paciente real detrás del esquema, en la historia detrás del síntoma. Aprender cómo está organizado el aparato reproductor femenino no solo los prepara para un examen, los prepara para respetar, escuchar y cuidar.

Si logran ver la anatomía como la base del lenguaje clínico y al mismo tiempo como una puerta hacia la confianza de un paciente, entonces este capítulo habrá cumplido su propósito

PREGUNTAS DE REVISIÓN

1. ¿Cuál de las siguientes estructuras forma parte de los genitales internos femeninos?

- A) Clítoris
- B) Labios menores
- C) Trompas de Falopio
- D) Monte de Venus

2. ¿Cuál es la principal función de los ovarios?

- A) Almacenar los espermatozoides
- B) Producir hormonas y ovocitos
- C) Facilitar la implantación del embrión
- D) Regular la secreción cervical

3. ¿En qué segmento de las trompas de Falopio ocurre la fecundación con mayor frecuencia?

- A) Infundíbulo
- B) Ampolla
- C) Istmo
- D) Intersticial

4. ¿Cuál de las siguientes estructuras limita superiormente la vagina?

- A) Periné
- B) Útero
- C) Ovarios
- D) Monte de Venus

5. ¿Cuál es la principal función del periné en la anatomía femenina?

- A) Separar la cavidad abdominal de la pélvica
- B) Servir de punto de inserción para los músculos del suelo pélvico
- C) Proteger los órganos reproductores internos
- D) Facilitar la ovulación

6. ¿Cuál es la capa más interna del útero, fundamental en la implantación del embrión?

- A) Perimetrio
- B) Miometrio
- C) Endometrio
- D) Ligamento ancho

7. ¿Cuál de las siguientes arterias irriga principalmente al útero?

- A) Arteria ovárica
- B) Arteria uterina
- C) Arteria pudenda interna
- D) Arteria sacra

8. ¿En qué estructura drena la sangre venosa del ovario?

- A) Vena cava inferior
- B) Vena renal izquierda
- C) Vena ovárica
- D) Vena iliaca interna

9. ¿Cuál de las siguientes glándulas contribuye a la lubricación vaginal?

- A) Glándulas de Skene
- B) Glándulas de Bartolino
- C) Glándulas suprarrenales
- D) Glándulas sudoríparas

10. ¿Cuál de las siguientes estructuras forma parte del soporte del aparato reproductor femenino?

- A) Ligamento redondo
- B) Diafragma pélvico
- C) Vagina
- D) Trompa de Falopio

Referencias bibliográficas

A. Luis; Rios, J. (2022). Anatomía Uterina.

ACOG. (2022). Sistema reproductor femenino.

Baron, S. L., & Mathai, J. K. (2025). Ovarian Torsion.

Catherine M. DeUgarte. (2023). Embriología del aparato urogenital y anomalías congénitas de las vías genitales Diagnóstico y tratamiento gineco obstétricos (11e ed.).
<https://accessmedicina.mhmedical.com/content.aspx?bookid=1494§ionid=98122914>

Christensen, A. B. G. (2019). Regulación hormonal de la reproducción femenina.

Dahiphale, S. M., Potdar, J., Acharya, N., Jyotsna, G., . S., & Desale, R. (2024). Congenital Anomalies of the Female Genital Tract: A Comprehensive Review. Cureus, 16(3), e56753.
<https://doi.org/10.7759/CUREUS.56753>

De La Fuente Bitaine, L. D. L. F. P. P. (2018). Anatomía de la vagina. Servicio de Obstetricia y Ginecología. Hospital 12 de octubre. Universidad Complutense.
http://www.idytur.es/wp-content/uploads/2014/02/200712261830230.053_064%20TEMA%204.pdf

Dhanalakshmi K. Thiyagarajan, H. B. (2024). Physiology, Menstrual Cycle - PubMed. <https://pubmed.ncbi.nlm.nih.gov/29763196/>

Dimmick, H., & Kumar, T. R. (2024). Follicle-stimulating hormone. Trends in Endocrinology and Metabolism: TEM, 35(9), 848-849.
<https://doi.org/10.1016/J.TEM.2024.04.020>

García, L. (2021). Eje hipotálamo-hipófisis-gónada.

García, N. (2020). Vascularización del aparato reproductor femenino.

Guzmán, M. (2023a). Sistema urinario. KenHub.

Guzmán, M. (2023b). Vagina. KenHub.

Guzmán, M. (2024). Endometrio. KenHub.

Hoare, B. S., & Khan, Y. S. (2023). Anatomy, Abdomen and Pelvis: Female Internal Genitals. StatPearls.
<https://www.ncbi.nlm.nih.gov/books/NBK554601/>

Infermera Virtual. (2019). SISTEMA REPRODUCTOR FEMENINO: ANATOMÍA.

Islam, M. S., Afrin, S., Jones, S. I., & Segars, J. (2020). Selective Progesterone Receptor Modulators—Mechanisms and Therapeutic Utility. *Endocrine Reviews*, 41(5). <https://doi.org/10.1210/ENDREV/BNAA012>

Izzi-Engbeaya, C., & Dhillon, W. S. (2022). Gut hormones and reproduction. *Annales d'Endocrinologie*, 83(4), 254-257. <https://doi.org/10.1016/J.ANDO.2022.06.003>

Jessica E. McLaughlin. (2022). Órganos genitales internos femeninos - Salud femenina - Manual MSD versión para público general. <https://www.msdmanuals.com/es/hogar/salud-femenina/biolog%C3%ADa-del-aparato-reproductor-femenino/%C3%B3rganos-genitales-internos-femeninos?ruleredirectid=755>

Memorial Sloan Kettering Cancer Center. (2023). Radioterapia para los ganglios linfáticos.

Moncada-Madrazo, M., & Valero, C. R. (2023). Embryology, Uterus. *StatPearls*. <https://www.ncbi.nlm.nih.gov/books/NBK547748/>

Navarro, B. (2023). Músculos del suelo pélvico.

Nguyen, J. H. D. (2023). Anatomy, Abdomen and Pelvis: Female External Genitalia - PubMed. <https://pubmed.ncbi.nlm.nih.gov/31613483/>

Oiseth, S. (2024). Útero, Cuello Uterino y Trompas de Falopio: Anatomía.

Peacock, K. C. K. K. K. (2023). Menopause. <https://pubmed.ncbi.nlm.nih.gov/29939603/>

Posel, P. (2020). Sobotta mini esquemas de anatomía, histología, embriología.

Sáez, J. (2020). Inervación aparato genital femenino.

Santoro, N., Roeca, C., Peters, B. A., & Neal-Perry, G. (2021). The Menopause Transition: Signs, Symptoms, and Management Options. *The Journal of Clinical Endocrinology and Metabolism*, 106(1), 1-15. <https://doi.org/10.1210/CLINEM/DGAA764>

Scaglia, H. E., Forestieri, O. Á., & Uranga, A. (2022). Eje hipotálamo-hipófisis-ovario. *Salud de La Mujer. Enfoque Interdisciplinario de Su Proceso de Atención*, 1797-1810. <http://sedici.unlp.edu.ar/handle/10915/147639>

Serrano, C. (2023a). OVARIOS-KENHUB.

Serrano, C. (2023b). Útero_ Anatomía, vascularización, histología, funciones. KenHub.

Spaziani, M., Tarantino, C., Tahani, N., Gianfrilli, D., Sbardella, E., Lenzi, A., & Radicioni, A. F. (2021). Hypothalamo-Pituitary axis and puberty. *Molecular and Cellular Endocrinology*, 520. <https://doi.org/10.1016/J.MCE.2020.111094>

Universidad de Guanajuato. (2022a). Anatomía y Fisiología del Sistema Reproductor.

Universidad de Guanajuato. (2022b). Los aparatos reproductores.

Vélez, J. (2023). Aparato reproductor femenino.

VERTISMED. (2022). ÚTERO.

Visible Body. (2023). El sistema reproductor femenino.

de Souza, L. R. M. F., Barbisan, C. C., Torres, C. V. S., & Canedo, I. B. (2025). Critical comparison of American and European classifications of müllerian anomalies: pros and cons. *Radiologia brasileira*, 58, e20240096. <https://doi.org/10.1590/0100-3984.2024.0096-en>

UNIDAD II

Semiología del Sistema Reproductor Femenino

CONTENIDO

2.1. Historia clínica

- 2.1.1 Antecedentes personales y familiares
- 2.1.2 Hábitos sexuales y anticoncepción
- 2.1.3 Antecedentes ginecológicos
- 2.1.4 Antecedentes obstétricos.
- 2.1.5 Síntomas actuales
- 2.1.6 Factores de riesgo: ETS, hábitos de vida
- 2.1.7 Antecedentes quirúrgicos

2.2. Examen físico

- 2.2.1 Inspección externa
- 2.2.2 Palpación
- 2.2.3 Tacto

2.3. Exámenes complementarios

- 2.3.1 Estudios de imagen
- 2.3.2 Perfil hormonal
- 2.3.3 Marcadores tumorales
- 2.3.4 Cultivos vaginales o cervicales
- 2.3.5 Pruebas ginecológicas específicas
- 2.3.6 Pruebas Especializadas
- 2.3.7 Procedimientos especializados
- 2.3.8 Genética y fertilidad

2.4. Principales signos y síntomas

- 2.4.1 Signos y síntomas menstruales
- 2.4.2 Signos y síntomas vaginales
- 2.4.3 Signos y síntomas mamarios
- 2.4.4 Infecciones
- 2.4.5 Infertilidad
- 2.4.6 Prolapso o cambios anatómicos

INTRODUCCIÓN

La semiología ginecológica es una herramienta esencial para el diagnóstico y manejo de la salud femenina, ya que permite al profesional obtener información precisa y estructurada sobre el estado reproductivo y general de la mujer. Mediante la anamnesis y la exploración física dirigida, el médico identifica signos y síntomas que orientan los diagnósticos iniciales y guían las decisiones clínicas.

Este capítulo integra los fundamentos teóricos con la aplicación práctica de técnicas semiológicas, estableciendo un puente entre el conocimiento anatómico adquirido en la Unidad I y la interpretación clínica que se profundizará en las unidades posteriores.

En la formación médica actual, el desarrollo de competencias clínicas no se limita al dominio de la anatomía o las técnicas exploratorias; requiere también pensamiento crítico, habilidades de comunicación y autonomía en el aprendizaje. En este sentido, la incorporación de modelos pedagógicos innovadores, como BOPPPS combinado con el Flipped Classroom, ha demostrado potenciar de forma significativa las habilidades prácticas y analíticas del estudiante.

El contenido se estructura en un orden lógico que va desde la anamnesis específica hasta la exploración física integral. Cada técnica se explica paso a paso, acompañada de ejemplos clínicos, ilustraciones y recomendaciones basadas en buenas prácticas, con el fin de reforzar la comprensión y facilitar su aplicación en escenarios reales.

Objetivo general: Desarrollar las competencias necesarias para realizar una anamnesis ginecológica estructurada y una exploración física integral, interpretando hallazgos relevantes con criterio clínico.


Objetivos específicos:

- Estructurar una historia clínica ginecológica completa, recogiendo antecedentes personales, familiares y gineco-obstétricos relevantes.
- Ejecutar la inspección, palpación y exploración física ginecológica con técnica adecuada y respeto por la privacidad y dignidad de la paciente.
- Identificar y describir hallazgos clínicos normales y patológicos, empleando terminología médica precisa.
- Correlacionar hallazgos de la exploración física con posibles diagnósticos diferenciales iniciales.

PREGUNTAS DE ENFOQUE

1. ¿Cuáles son los síntomas más frecuentes en ginecología y por qué son clave en la evaluación clínica?
2. ¿Qué métodos se utilizan para examinar el aparato reproductor femenino y qué información proporcionan?
3. ¿Cómo se relacionan los hallazgos clínicos con las patologías ginecológicas más comunes?

◆ **EXPERIENCIAS DEL AUTOR**

 ***Uno de mis primeros encuentros clínicos en la consulta ginecológica dejó en mí una enseñanza que va más allá del conocimiento técnico. Recuerdo con claridad a una paciente que acudía por dolor pélvico crónico,***

un síntoma frecuente, pero con una etiología diversa y en muchos casos, compleja de abordar.

Conforme avanzaba el interrogatorio, percibí en sus respuestas una brevedad que contrastaba con la magnitud de su malestar. Su lenguaje corporal reflejaba incomodidad y fue en ese momento cuando comprendí que la semiología ginecológica no se reduce a la recolección de datos clínicos o a la exploración física, sino que implica una dimensión humana indispensable: la capacidad de generar confianza y establecer una comunicación empática que permita a la paciente sentirse escuchada y comprendida.

Saber escuchar con atención, formular preguntas que guíen el relato clínico y correlacionar cada hallazgo con la historia de la paciente son destrezas que requieren tiempo y dedicación para desarrollarse. Sin embargo, más allá de los protocolos, cada encuentro clínico es una oportunidad de aprendizaje que trasciende lo académico: es un ejercicio de análisis, sensibilidad y discernimiento.

2.1 Historia clínica.

La historia clínica en ginecología es el principal documento, la cual se encuentra estrechamente relacionado con el paciente, que nos otorga información relevante. tanto para llegar a un diagnóstico y tratamiento oportuno, como para el adecuado control del mismo (IGALENO, 2022).

Puede ser un tema bastante delicado para algunas mujeres y es importante tratar cualquier información divulgada con sensibilidad y respeto. Sin embargo, el médico no puede evitar hacer preguntas clínicamente relevantes(Grace Fitzgerald, 2024).

2.1.1 Antecedentes personales y familiares

Tabla 16. Antecedentes personales y familiares

ANTECEDENTES PERSONALES Y FAMILIARES		
Datos personales	Antecedentes personales	Antecedente familiar
Número de historia Fecha de ingreso DNI/C. I Nombres y Apellidos Edad Sexo Ocupación	Hábitos: alcohol, cigarrillo o tabaco Drogas alimentación Sueño Sexualidad Peso	Cáncer de mama/ovario/cáncer de endometrio: (por ejemplo, gen BRCA 1/2).

Fecha de Nacimiento Estado Civil Nacionalidad Dirección de residencia Grado de instrucción Motivo de hospitalización Enfermedad actual	Ejercicios Alergias	Diabetes: asociada con algunas anomalías reproductivas. Trastornos hemorrágicos: pueden estar asociados con menorragia.
--	------------------------	--

Fuente: Elaboración Propia

2.1.2 **Hábitos sexuales y anticoncepción**

La historia sexual debe obtenerse de manera profesional y sin prejuicios e incluye lo siguiente (Kesavan, 2024a).

- Conductas sexuales de riesgo (por ejemplo, múltiples parejas, riesgo o antecedentes de violencia sexual)
- Uso de métodos anticonceptivos (especialmente uso de condones)
- Preocupaciones sobre la función sexual (por ejemplo, dispareunia, interés sexual, excitación, orgasmo)
- Muchos medicamentos (venta libre) pueden afectar la salud ginecológica.

Anticoncepción:

- Tipo y marca
- Uso correcto
- Historial previo de anticoncepción

Terapia de reemplazo hormonal:

- Duración de uso
- Cíclico o continuo
- Combinado o solo con estrógeno
- Método de entrega.

2.1.3 **Antecedentes ginecológicos (menarquia, ciclos menstruales, dismenorrea).**

Historia ginecológica

La recopilación de una historia ginecológica implica indagar en los pacientes sobre los síntomas o inquietudes que motivaron la consulta. Una anamnesis ginecológica exhaustiva debe incluir preguntas acerca de los síntomas más frecuentes de las enfermedades ginecológicas, entre ellos (Kesavan, 2024b).

Historial menstrual

- Edad de la menarquia o menopausia
- Número de días de la menstruación
- Duración y regularidad del intervalo entre ciclos
- Fecha de inicio del último período menstrual (FUM)
- Fechas del período anterior (período menstrual anterior [PMP])
- Volumen de la menstruación
- Paso de coágulos de sangre: Cualquier antecedente de paso de coágulos justifica una evaluación adicional y la derivación a un ginecólogo.
- Cualquier síntoma que se presente con la menstruación (dolor, calambres, cefalea por migraña)

Se compara la historia menstrual de cada paciente con los rangos normales de las características del ciclo menstrual (frecuencia, regularidad, duración y volumen del sangrado). Si hay anomalías menstruales, se examina a la paciente para determinar el tipo y la causa del sangrado uterino anormal (Carvajal, 2022).

Parámetros normales del ciclo menstrual:

- Duración del sangrado ≤ 8 días.
- Intervalos entre ciclos de 24 a 38 días.
- La pérdida de sangre promedio es de 30 ml (rango, 13 a 80 ml)
- El segundo día es el día con más sangrado.
- Una compresa o un tampón saturados absorben de 5 a 15 ml.

Las descripciones que sugieren un flujo sanguíneo uterino abundante incluyen:

- Saturar ≥ 1 toalla sanitaria o tampón en 3 horas o menos

- Saturación > 21 toallas sanitarias o tampones por ciclo
- Necesidad frecuente de cambiar la toalla sanitaria o el tampón durante la noche para evitar fugas de sangre en la ropa o la ropa de cama.
- Expulsión de coágulos de sangre de ≥ 1 pulgada de diámetro
- Todo sangrado vaginal posmenopáusico (de cualquier volumen, incluido el manchado o la tinción rosada o marrón) requiere una evaluación adicional para detectar hiperplasia o cáncer de endometrio (IGALENO, 2022).

La menopausia se diagnostica 12 meses después del cese de la menstruación. Sin embargo, las mujeres premenopáusicas pueden tener sangrado irregular o el sangrado posmenopáusico puede malinterpretarse como menstruación. Es por eso que, cualquier sangrado abundante, irregular o prolongado en mujeres ≥ 45 años debe evaluarse más a fondo mediante una biopsia endometrial independientemente de la etiología (Kesavan, 2024c).

Otros síntomas

- **Dispareunia:** dolor durante el coito. Se clasifica en dolor superficial o profundo.
- **Prurito vulvar y/o cambios dérmicos anogenitales.**
- **Infertilidad:** Se debe preguntar sobre la duración, además, si se han realizado estudios y el uso de técnicas de reproducción asistida (Grace Fitzgerald, 2024).

Antecedentes ginecológicos incluyen:

- Historial de infección de transmisión sexual (ITS) o enfermedad inflamatoria pélvica (incluido diagnóstico, frecuencia y tratamiento) (Carvajal, 2022).
- Lesiones vulvares/vaginales, quistes ováricos, fibromas uterinos, infertilidad, endometriosis, síndrome de ovario poliquístico, prolapso de órganos pélvicos o incontinencia urinaria/heces (modo de diagnóstico y el tratamiento) (Dexeus, 2023).
- Pruebas y procedimientos ginecológicos: Prueba de Papanicolaou (normal o anormal), colposcopia (incluyendo fecha, resultados y tratamiento). Procedimientos ginecológicos como biopsia cervical/endometrial/vulvar/vaginal, histeroscopia, laparoscopia, histerectomía (fecha, indicaciones y complicaciones) (Kesavan, 2024c).

2.1.4 **Antecedentes obstétricos.**

Los antecedentes obstétricos son esenciales para determinar si un embarazo actual presenta características de alto riesgo. La evolución y los eventos ocurridos en embarazos previos permiten identificar factores que puedan comprometer el curso del embarazo actual. Por ello, es imprescindible detallar con precisión la historia de cada gestación anterior, independientemente de su desenlace (ej. aborto o parto) (Carvajal, 2022).

Tabla 17. *Antecedentes obstétricos*

ANTECEDENTES OBSTÉTRICOS	
Historia detallada de partos previos	<ul style="list-style-type: none"> ✓ Año y lugar en que ocurrió cada parto. ✓ Complicaciones del embarazo, como preeclampsia, diabetes gestacional, restricción del crecimiento intrauterino, entre otras. ✓ Edad gestacional al momento del parto. ✓ Vía de parto: vaginal, fórceps o cesárea ✓ Patología del puerperio ✓ Datos del RN: peso, talla, sexo, APGAR y salud actual
Historia detallada de abortos previos	<ul style="list-style-type: none"> ✓ Año y lugar en que ocurrió ✓ Indagar si el aborto fue espontáneo o provocado ✓ Necesidad de legrado uterino ✓ Complicaciones posteriores al aborto

Fuente: "Manual de Ginecología y Obstetricia". Carvajal Jorge & Barriga María, 2022

2.1.5 **Síntomas actuales (dolor, sangrado, secreciones).**

Tabla 18. Síntomas actuales

SÍNTOMAS ACTUALES		
Sangrado vaginal	Dolor abdominal o pélvico	Secreción vaginal
Intermenstrual (entre períodos menstruales): las etiologías incluyen infección, malignidad, fibromas, endometriosis, embarazo y anticoncepción hormonal. Postcoital (después de la relación sexual): las etiologías incluyen ectropión cervical, infección, vaginitis y malignidad. Posmenopáusica (después de la menopausia): las etiologías incluyen malignidad, atrofia vaginal y uso de terapia de reemplazo hormonal	Localización Duración Radiación Asociaciones Curso del tiempo Factores que exacerbaban y alivian Severidad	Color Consistencia Cantidad Olor

Fuente: Elaboración propia

Factores de riesgo: ETS, hábitos de vida,

Las infecciones de transmisión sexual son causadas por bacterias, virus o parásitos. Una infección de transmisión sexual puede pasar de una persona a otra a través de la sangre, el semen o los líquidos vaginales y otros líquidos corporales (Preti et al., 2025).

Síntomas

Las enfermedades de transmisión sexual (ETS) pueden manifestarse con una amplia variedad de síntomas, o incluso no presentar ninguno. Esta ausencia de signos aparentes hace que muchas infecciones pasen inadvertidas hasta que generan complicaciones o son detectadas a través del diagnóstico realizado a la pareja. Estos pueden ser (MAYO CLINIC, 2024):

- Llagas o protuberancias en los genitales o en la zona bucal o rectal
- Dolor o ardor al orinar
- Flujo vaginal inusual o con mal olor
- Sangrado vaginal inusual
- Dolor durante las relaciones sexuales
- Dolor e inflamación de los ganglios linfáticos, particularmente en la ingle, aunque a veces más extendidos

- Dolor en la parte inferior del abdomen
- Fiebre
- Erupción en el tronco, las manos o los pies

2.1.6 **Antecedentes quirúrgicos**

Los antecedentes quirúrgicos en ginecología se refieren a cualquier procedimiento quirúrgico previo relacionado con el sistema reproductor femenino, así como otras cirugías que puedan tener implicancias ginecológicas, incluyen (Dexeus, 2023):

- Biopsias: cervical, endometrial, vulvar o vaginal.
- Histeroscopias
- Laparoscopias
- Miomectomías.
- Histerectomías (total o subtotal, con o sin anexectomía).
- Conizaciones cervicales.
- Tratamientos quirúrgicos por endometriosis
- Cirugías por prolapso de órganos pélvicos o incontinencia urinaria
- Quistectomía
- Anexectomía
- Salpingectomía

Un estudio reciente (Wei et al., 2025) evaluó el impacto de una metodología docente que integra el modelo BOPPPS (Bridge-in, Objective, Pre-assessment, Participatory learning, Post-assessment, Summary) con el Flipped Classroom en residentes de ginecología y obstetricia en formación estandarizada.

En este diseño aleatorio controlado, 70 residentes fueron asignados a un grupo experimental (n = 35), que recibió la metodología combinada y un grupo control (n = 35), que siguió la enseñanza tradicional. Se evaluaron habilidades como interacción inicial con la paciente, pensamiento clínico, tareas prácticas, capacidad autorregulada de aprendizaje y satisfacción con el método docente.

Los resultados mostraron mejoras estadísticamente significativas ($p < 0,05$) en el grupo experimental, incluyendo mejores puntuaciones en atención clínica simulada, razonamiento clínico, habilidades prácticas, aprendizaje autodirigido, interés, trabajo en equipo y comunicación médico-paciente.

Esta evidencia respalda la adopción de modelos activos como BOPPPS + Flipped Classroom para fortalecer competencias semiológicas esenciales, promoviendo una formación clínica más reflexiva, participativa y centrada en el estudiante.

◆ Reflexiones del autor ◆



La historia clínica ginecológica es mucho más que un listado de antecedentes. Es un diálogo en el que se construye una relación terapéutica. He aprendido que preguntar con respeto y sin prejuicios abre puertas que ni la tecnología más avanzada puede sustituir.

Muchas mujeres sienten miedo o vergüenza al hablar de su sexualidad, de su cuerpo o de experiencias traumáticas. En estos casos, no es lo que preguntas, sino cómo lo haces, lo que marca la diferencia. Enseñar a nuestros estudiantes a mirar a los ojos, a dejar espacios de silencio, a validar la experiencia del paciente, es tan importante como enseñarles a llenar un formato clínico.

2.2 Examen físico

La revisión ginecológica, especialmente la exploración pélvica, es un procedimiento crucial para la valoración clínica de la salud reproductiva de las mujeres, se trata de una revisión visual y palpación de los órganos reproductivos tanto externos como internos, lo que facilita la identificación de irregularidades, tales como masas, infecciones o señales de malignidad, este análisis abarca la exploración bimanual, la cual posibilita valorar el tamaño, la forma y la movilidad de los órganos pélvicos, tales como el útero y los ovarios. La palpación a través de la vagina y el abdomen es relevante para la identificación precoz de enfermedades como el cáncer de cuello uterino, infecciones y alteraciones anatómicas, sin embargo, el examen pélvico no es eficaz de manera universal en pacientes asintomáticos (Kesavan, 2024a).

El tacto vaginal, es un elemento esencial de esta evaluación, puede causar malestar o dolor en ciertas pacientes, lo que subraya la importancia de un enfoque meticuloso y personalizado en su ejecución. Además, es crucial que los expertos en salud identifiquen los elementos emocionales y psicológicos que pueden impactar en la experiencia del examen, especialmente en mujeres con historial de trauma o violencia, lo que podría modificar la percepción y la predisposición hacia este procedimiento (Arango Villa et al., 2024).

La literatura indica que, en estas situaciones, la prueba puede provocar reacciones de ansiedad o incomodidad, subrayando la relevancia de un enfoque empático y de respaldo durante la consulta. A pesar de estos elementos, la exploración pélvica continúa siendo un instrumento esencial en el cuidado ginecológico, cuyo objetivo es tanto de prevención como de diagnóstico, pero siempre bajo la premisa de un uso correcto y orientado de acuerdo con las recomendaciones clínicas (Preti et al., 2025).

2.2.1 *Inspección externa.*

Vulva

La vulva, que es la estructura exterior perceptible que envuelve la apertura vaginal y el meato urinario, consta de los labios superiores, inferiores, clítoris y orificio vaginal. Por ende, durante la inspección es necesario valorar la simetría, el color y la integridad de estas estructuras. Es imprescindible detectar indicios de inflamación, ardor, lesiones, cicatrices o secreciones anormales, dado que infecciones locales, como la vulvitis o la candidiasis, pueden mostrar enrojecimiento y secreciones blancas, mientras que las verrugas genitales, vinculadas al VPH, pueden ser detectadas como lesiones papulosas, además es necesario identificar alteraciones en la pigmentación, dado que esto podría señalar procesos benignos, como la hiperpigmentación postinflamatoria, o de afecciones malignas, como el cáncer vulvar, que puede manifestar úlceras o masas induradas.

Además, la revisión debe contemplar el examen de los pliegues de los labios más pequeños para detectar pequeñas lesiones, abscesos o indicios de hidrocefalos, que podrían indicar la existencia de quistes o infecciones (Kesavan, 2024b).

Perineo

Durante la inspección, el perineo, situado entre la vulva y el ano, necesita ser examinado meticulosamente para detectar cualquier cambio en su estructura o integridad, particularmente en mujeres que han sufrido partos vaginales. Esto se debe a que es habitual hallar cicatrices de episiotomía o lesiones perineales, que deben ser analizadas para garantizar su adecuada cicatrización y la falta de complicaciones, como infecciones o formación de quistes (Navarro, 2023).

Además, la revisión debe contemplar la valoración del tono muscular del perineo, ya que alteraciones en su elasticidad puede indicar problemas del piso pélvico, tales como prolapso uterino o incontinencia urinaria, también es necesario documentar la existencia de masas, hematomas o señales de trauma reciente en esta zona, pues podrían señalar la existencia de abscesos, hematomas o daños musculares de diferente procedencia. Es crucial subrayar que una tensión excesiva o irregular en el perineo puede indicar alteraciones funcionales del sistema reproductor o problemas musculares subyacentes que necesiten atención especial (Guerra Garijo et al., 2024).

Características externas.

La revisión de las propiedades externas de los genitales debe centrarse en la valoración de la simetría y el aspecto general de la piel en la zona genital, lo que abarca el tinte de los labios grandes y pequeños, así como la detección de cualquier irregularidad cutánea, como manchas, pápulas, verrugas o desarrollos benignos (como quistes sebáceos o lipomas), que requieren un cuidadoso examen, las lesiones pigmentadas, tales como melanosis vulvar o lesiones induradas, pueden ser indicativos de cáncer vulvar, por ende, necesitan atención inmediata, es necesario examinar la piel para identificar signos de irritación, dermatitis o infecciones como el herpes genital, que puede provocar úlceras en las vesículas. En mujeres jóvenes o que no tienen una vida sexual activa, es crucial revisar el himen, examinando su forma y cualquier señal de irregularidad (LUCIO VASQUEZ, 2021).

Además, es necesario documentar la existencia de secreciones vaginales anormales, tales como exudados fétidos, viscosos o con alteraciones de color, dado que podrían indicar infecciones de transmisión sexual (ITS) o trastornos como la vaginosis bacteriana o la tricomoniasis, a su vez el examen detallado de estas propiedades externas es esencial no solo para detectar cambios perceptibles, sino también para proporcionar una guía clínica que facilite un diagnóstico precoz y una intervención apropiada (Kesavan, 2024a).

2.2.2 Palpación:

Vagina

En la exploración vaginal, se analiza la tonicidad y la elasticidad de las paredes del útero, además de detectar la existencia de cualquier irregularidad o desarrollo patológico. En las circunstancias habituales, las paredes vaginales deben mantenerse flexibles, suaves y no tener zonas de endurecimiento, el análisis permite la detección de posibles quistes, como los quistes de Naboth, que son estructuras benignas de las glándulas cervicales que se pueden observar cómo diminutos conjuntos en la pared vaginal superior, de igual manera la exploración vaginal resulta beneficiosa para determinar la existencia de prolapso vaginal o cistocele, que sucede cuando los músculos del piso pélvico se ven debilitados, lo que puede provocar que la pared vaginal se mueva hacia la cavidad vaginal (Guzmán, 2023b).

Complementariamente, es importante prestar atención al tono del suelo pélvico, dado que la existencia de hipotonía puede señalar condiciones como la incontinencia urinaria o el prolapso genital, respecto a esto es crucial la palpación para detectar masas en la vagina, que podrían ser señales de quistes en las glándulas de Bartolino o abscesos, dichas formaciones se perciben como formaciones redondeadas, duras y móviles o fijas dependiendo del tipo de masa (MedlinePlus, 2023).

Cuello uterino

La exploración bimanual del cuello uterino es esencial para determinar su tamaño, forma y consistencia, así como de identificar cualquier anomalía que

pueda indicar una enfermedad subyacente, normalmente, el cuello del útero posee una consistencia sólida, parecida a la punta de la nariz, tiene una forma cilíndrica o levemente redondeada. A lo largo de la palpación, es necesario verificar si muestra induraciones, lo que podría señalar una neoplasia cervical o cáncer de cuello uterino, de igual manera, es necesario que el cuello uterino sea flexible y libre de fijaciones, dado que una movilidad restringida podría indicar la existencia de adherencias, que podrían ser resultado de infecciones anteriores pélvicas o de procesos malignos (Kesavan, 2024a).

La sensibilidad en esta zona también es significativa; la manifestación de dolor o incomodidad al palpar el cuello uterino puede estar vinculada con cervicitis (inflamación del cuello uterino), que frecuentemente se manifiesta con secreciones de moco purulento, si se detecta algún daño o ulceración en el cuello uterino, se debe examinar la posible existencia de condilomas (verrugas genitales) o de lesiones previas al cáncer (Carvajal, 2022).

Útero

El examen del útero facilita la identificación de su tamaño, forma, consistencia y ubicación, el útero debe experimentar una sensación de firmeza, simetría y un poco de movimiento, con una forma de pera invertida la palpación debe detectar cualquier anomalía en su tamaño, tal como sucede con los miomas (fibromas uterinos), que son tumores benignos que se perciben como masas sólidas y curvadas en la cavidad del útero (Kesavan, 2024b).

Los miomas tienen el potencial de alterar la forma y el tamaño del útero, por lo que es necesario analizar su localización y el efecto que puedan causar en los órganos adyacentes. En particular, es crucial evaluar la sensibilidad del útero, dado que su dolor al ser palpado puede señalar endometritis o infecciones uterinas, como la enfermedad inflamatoria del útero (PID) (MAYO CLINIC, 2024).

En mujeres con prolapso uterino, puede que el útero se encuentre desplazado hacia la vagina, lo que también puede ser observado durante el examen palpatorio, las variaciones en la consistencia del útero, tales como una textura más suave o gruesa, pueden ser señales de un embarazo o de enfermedades como la adenomiosis, donde el tejido endometrial se expande en las paredes musculares del útero, provocando dolor y deformidad en la cavidad uterina (Carvajal, 2022).

Anexos

Es fundamental realizar una exploración de los anexos, que abarcan los ovarios y las trompas de Falopio, para identificar irregularidades, inflamaciones o cualquier anomalía en estas estructuras, los ovarios habituales son de tamaño reducido, flexibles, de forma ovalada y móviles, situados lateralmente en la cavidad pélvica (Bosch et al., 2021).

En el momento de la palpación, los ovarios no deben experimentar dolor ni tener masas, se debe examinar la existencia de quistes ováricos, que se perciben como estructuras esféricas y suaves, o tumores anexiales, que son

más sólidos, con el fin de determinar su tamaño y localización. Estos hallazgos pueden indicar patologías como quistes funcionales, quistes dermoides o tumores malignos. Asimismo, es necesario evaluar indirectamente las trompas de Falopio a través de la palpación de los ovarios, ya que su exploración directa resulta difícil debido a su localización anatómica. (M. , & M. D. García, 2021).

La palpación dolorosa en la región anexa puede indicar salpingitis (inflamación de las trompas), o una urgencia quirúrgica como un embarazo ectópico, en el que la trompa de Falopio puede estar hinchada o inflamada debido a la implantación del embrión, es crucial la sensibilidad en los anexos, dado que el dolor en esta zona puede estar vinculado a enfermedades como la enfermedad inflamatoria pélvica (EIP), abscesos o endometriosis, que pueden provocar un dolor intenso en la cavidad pélvica o en la región lateral del abdomen (MAYO CLINIC, 2024).

2.2.3 **Tacto:**

Diversas maniobras

El tacto es un procedimiento esencial durante el examen pélvico, posibilitando al doctor el examen minucioso de la anatomía reproductiva interna de la paciente, mediante diferentes procedimientos, es posible identificar irregularidades, masas o problemas estructurales en los órganos reproductivos de la mujer que no resultan claros mediante otros métodos de diagnóstico (Balladares et al., 2025).

Uno de los procedimientos más habituales en la exploración ginecológica es el examen bimanual, en el cual el médico introduce dos dedos en la vagina mientras ejerce presión con la otra mano sobre el abdomen inferior, por encima del hueso púbico. Esta técnica permite evaluar el útero, los ovarios y otras estructuras pélvicas, con el objetivo de detectar anomalías. A través de la palpación bimanual es posible determinar el tamaño, la ubicación y la textura del útero, así como identificar irregularidades o dolor en los ovarios. Cabe destacar que, en mujeres posmenopáusicas, los ovarios suelen reducir su tamaño, lo que dificulta su palpación. (Sanchez & Pajuelo-Reyes, 2020).


Durante la exploración pélvica, otra acción efectuada es la valoración del desplome de los órganos pélvicos, por esta razón el doctor pide a la paciente que tome o haga un esfuerzo, lo que simplifica la detección de cualquier protrusión en la vejiga, recto o intestino hacia la vagina, esta valoración es vital para identificar eventuales problemas relacionados con la caída de los órganos pélvicos, que podrían impactar la salud y el bienestar de la paciente (Rodríguez Soto et al., 2024).

Exploración recto-vaginal.

En algunas situaciones, se realiza una exploración recto-vaginal, un procedimiento especializado para analizar el tejido entre la vagina y el recto,

zonas que no se pueden examinar a través de la exploración vaginal tradicional. En este procedimiento, el doctor inserta un dedo índice en la vagina y otro dedo medio en el recto, lo que facilita la identificación de irregularidades o cambios en la zona posterior de la pelvis. Adicionalmente, este análisis puede ser beneficioso para detectar enfermedades en el recto, tales como hemorroides, fisuras, pólipos o tumores, en ciertas situaciones se recolecta una muestra de excremento para llevar a cabo una prueba de sangre oculta, que posibilita identificar indicios de alteraciones gastrointestinales o potenciales tumores en la zona rectal (Rendón-Becerra et al., 2020).

◆ Reflexiones del autor ◆

 ***En una práctica clínica, un estudiante me preguntó si era realmente necesario hacer un tacto vaginal en una paciente asintomática. Le respondí: '¿Tú te dejarías hacer uno sin una razón clara?'. Este tipo de exploraciones no deben convertirse en actos rutinarios desprovistos de justificación clínica. Enseñar a realizar un examen físico con técnica adecuada es esencial, pero también lo es enseñar cuándo no hacerlo. El paciente tiene derecho a entender qué se le examina y cómo se le examina. Solo así formamos profesionales con criterio y ética clínica***

2.3. Exámenes complementarios

2.3.1 Estudios de imagen:

Ecografía transvaginal o transabdominal

La ecografía pélvica es un instrumento esencial en ginecología para el diagnóstico no invasivo, que emplea ondas de ultrasonido de alta frecuencia para producir imágenes minuciosas de los órganos internos de la pelvis, evitando la necesidad de radiación ionizante. Esta evaluación resulta crucial para la observación de estructuras como los ovarios, el útero, el cuello uterino y las trompas de Falopio. En su forma transabdominal, el transductor se sitúa en la superficie abdominal con el objetivo de capturar imágenes de los órganos de reproducción. Esta técnica resulta especialmente beneficiosa para el diagnóstico de fibromas uterinos de gran tamaño, quistes en las ovarios y enfermedades asociadas al sistema urinario inferior (Kesavan, 2024a).

Sin embargo, cuando se necesita una imagen más exacta de las estructuras pélvicas internas, particularmente en situaciones de irregularidades menores o enfermedades asociadas a la fertilidad, se opta por la ecografía transvaginal. En este tipo de ecografía, el transductor se inserta en la vagina, ofreciendo imágenes más precisas de los órganos internos y facilitando una evaluación más precisa de la anatomía uterina y ovárica. Resulta particularmente beneficioso en el diagnóstico de endometriosis, quistes funcionales o estructurales, en la valoración de embarazos tempranos. La selección de la modalidad se basa en los resultados clínicos y la exigencia de conseguir imágenes de alta resolución o en un área determinada (Luna-Abanto et al.,

2020).

Histerosalpingografía

La Histerosalpingografía (HSG) es un examen radiológico invasivo crucial para valorar la anatomía uterina y de las trompas de Falopio, se emplea principalmente en el diagnóstico de infertilidad en mujeres, en el transcurso de la prueba, se inserta un medio de contraste, usualmente yodado, a través del cuello uterino, este medio se traslada hacia el útero y las trompas uterinas, luego, se realizan radiografías con rayos X, lo que facilita la visualización de la forma del útero y la permeabilidad de las trompas de Falopio. La HSG es vital para identificar obstrucciones tubáricas, que son una de las principales razones de infertilidad, además de problemas anatómicos como anomalías uterinas (como el útero septado o bicornes) o fibromas submucosos que podrían obstaculizar la implantación del embrión, además, la HSG también resulta beneficiosa para detectar posibles adherencias o daños internos originados por

infecciones anteriores, como la enfermedad inflamatoria pélvica (Rendón-Becerra et al., 2020).

Este análisis es primordial en pacientes con infertilidad inexplicada o en aquellos que han sufrido reiterados abortos, aunque la HSG es relativamente invasiva, su costo es bajo y su procedimiento es rápido, los peligros relacionados son mínimos, sin embargo, se debe llevar a cabo bajo rigurosa supervisión médica, especialmente en pacientes con infecciones pélvicas en curso (Rodríguez Soto et al., 2024).

Resonancia magnética (RM)

Es un método de imagen sofisticado que emplea un fuerte campo magnético y ondas de radiofrecuencia para producir imágenes extremadamente precisas de los tejidos blandos y estructuras internas, evitando la exposición a la radiación ionizante, en el campo ginecológico, la RM se ha establecido como un instrumento esencial para la detección de enfermedades complejas, como el cáncer uterino, el cáncer ovárico, la endometriosis y las fibromas uterinas, la RM posibilita una imagen exacta de las masas o lesiones en los órganos reproductivos, especificando su tamaño, ubicación y la interacción con estructuras adyacentes, lo cual es esencial para la programación de intervenciones quirúrgicas o tratamientos (Velazco Brito et al., 2023).

Dentro del ámbito oncológico, la resonancia magnética es esencial para valorar la extensión del tumor, la infiltración en órganos adyacentes (como la vejiga o el recto) y la existencia de metástasis en ganglios linfáticos o tejidos distales, adicionalmente, la RM resulta crucial en el monitoreo de pacientes con tumores malignos, pues facilita el seguimiento de variaciones en el tamaño de las neoplasias y la detección de recurrencias. La elevada resolución espacial de la RM también la convierte en la herramienta perfecta para la valoración de enfermedades uterinas como la endometriosis, en las que es esencial la observación minuciosa de los implantes endometriósicos y las

adherencias para establecer el tratamiento más apropiado. Pese a que la resonancia magnética no conlleva la exposición a radiación, su elevado precio y la exigencia de condiciones específicas para su ejecución hacen que su realización sea complicada (Salinas Matute, 2024).

Tomografía computarizada (TC)

La tomografía computarizada es un método de diagnóstico por imagen que utiliza radiografías para realizar cortes transversales del cuerpo, lo que facilita la observación minuciosa de los órganos internos y tejidos blandos, con una resolución superior a la de las radiografías tradicionales. En el campo de la ginecología, la TC desempeña un rol adicional en la valoración de enfermedades pélvicas, particularmente cuando se sospecha de tumores malignos, metástasis o afecciones que no son perceptibles mediante otras técnicas de imagen, la TC es especialmente valiosa en el diagnóstico de cánceres ginecológicos, dado que puede medir la extensión del tumor, la invasión de órganos adyacentes y el impacto en los ganglios linfáticos. Además, es crucial para la planificación de intervenciones quirúrgicas y la evaluación preoperatoria (Balladares et al., 2025).

También se utiliza para la detección de lesiones traumáticas en la región pélvica, como fracturas óseas o hemorragias internas, a pesar de ser una técnica altamente detallada, la TC conlleva exposición a radiación ionizante, lo que limita su uso en algunas situaciones, particularmente en mujeres embarazadas o en casos que requieren exploraciones repetidas ya que en algunas exploraciones, se puede utilizar un medio de contraste intravenoso para mejorar la visibilidad de las estructuras vasculares y los órganos internos, aunque su uso es esencial en ciertos casos, la radiación involucrada y los riesgos asociados al contraste deben ser cuidadosamente considerados antes de la prescripción (Balladares et al., 2025).

2.3.2 Perfil hormonal

Hormona foliculoestimulante (FSH) y hormona luteinizante (LH) para evaluar la función ovárica.

Las mujeres jóvenes con niveles por encima del límite superior de los valores normales pueden tener diversos significados: se puede deber al síndrome de ovario poliquístico, a una insuficiencia ovárica primaria, a la perimenopausia, a la toma de anticonceptivos orales (M., & M. D. García, 2021).

Por otro lado, las muestras de dicho grupo que dan valores por debajo del rango establecido podrían deberse a baja producción de óvulos por los ovarios, problemas con la glándula pituitaria o con el hipotálamo, ya que este es el encargado de controlar a la propia hipófisis, la cual es la que secreta la hormona FSH (M., & M. D. García, 2021).

En mujeres de entre 40 y 50 años, se observan valores en el rango de la menopausia, lo cual concuerda con las edades en las que se sitúan, ya que a

partir de los 40, o incluso antes, la reserva ovárica empieza a disminuir y los niveles de FSH tienden a aumentar (Arango Villa et al., 2024).

Por otra parte, las mujeres que se acercan más a los 40, tienen valores que entran en el rango normal de la fase folicular, mientras que las mujeres con edades cercanas a los 50 ya poseen una concentración más elevada de FSH. Estradiol y progesterona para valorar el ciclo menstrual (Bosch et al., 2021).

Prolactina para detectar problemas hormonales.

En la mayoría de los laboratorios, los niveles normales de prolactina (PRL) en sangre suelen ser menores a 25 ng/ml en mujeres y a 20 ng/ml en hombres, considerando que 1 ng/ml equivale a 21.2 mUI/l. Diversos factores pueden contribuir a un aumento de la prolactina en sangre, conocido como hiperprolactinemia. Entre las causas fisiológicas más comunes se incluyen el embarazo, la lactancia, la actividad sexual, el descanso, la actividad física y situaciones de estrés. (Gómez Tibán, 2024).

La hiperprolactinemia de origen no tumoral es causada con mayor frecuencia por el uso de ciertos medicamentos, especialmente antipsicóticos y neurolépticos. Sin embargo, también pueden contribuir otros fármacos, como algunos antihipertensivos que bloquean los canales de calcio (como el verapamilo), antidepresivos y antieméticos como la metoclopramida, entre otros. (Gómez Tibán, 2024).

Varios trastornos en el eje hipotálamo-hipófisis pueden causar hiperprolactinemia debido al daño de las neuronas dopaminérgicas, compresión del tallo hipofisario o secreción excesiva de hormonas, como en los adenomas productores de GH y PRL. Además, en casos de insuficiencia renal y hepática, los niveles de PRL pueden estar elevados debido a una reducción en su aclaramiento (Urgilez, 2024).

Las enfermedades endocrinas comunes son una causa frecuente de hiperprolactinemia. El hipotiroidismo primario puede provocar una elevación leve de la prolactina, que suele normalizarse al tratarse la función tiroidea con levotiroxina. Por otro lado, hasta un 30% de las mujeres con síndrome de ovario poliquístico pueden presentar niveles ligeramente elevados de prolactina (Ruiz-Hoyos, 2020).

Una causa adicional de hiperprolactinemia es la macroprolactina, que son moléculas de prolactina de mayor tamaño, generalmente formadas por la unión de la prolactina con un anticuerpo IgG, o por procesos de dimerización o glucosilación de la prolactina monomérica. Estas moléculas se acumulan debido a una disminución en su aclaramiento. La macroprolactinemia se identifica mediante la precipitación de la muestra utilizando polietilenglicol (Gómez Tibán, 2024).

Hormona antimülleriana (AMH) para estimar la reserva ovárica.

La hormona antimülleriana (AMH) es sintetizada en las células de la granulosa de los folículos preantrales y antrales tempranos de los ovarios humanos y

desempeña un papel crucial en la foliculogénesis. En las mujeres, la AMH regula la cantidad de folículos que se desarrollan en cada grupo, evitando el agotamiento del conjunto de folículos primordiales. Sus niveles son más altos durante la pubertad y disminuyen gradualmente a lo largo de la vida reproductiva, hasta que es indetectable en la menopausia (Rodríguez Martínez et al., 2021).

Se ha observado que la AMH tiene una baja variación de ciclo, por lo tanto, se puede medir en cualquier etapa del ciclo menstrual. Sus valores pueden ser menores en fumadores y bebedores en las mujeres obesas, los niveles de AMH pueden disminuir, esto puede deberse a un efecto de dilución causado por el aumento del volumen sanguíneo, un fenómeno similar al observado con otras hormonas circulantes. Debido a su utilidad, la AMH se ha propuesto como marcador para diversos fines, incluido el diagnóstico del síndrome de ovario poliquístico (SOP) y la predicción de la hiperreactividad ovárica (síndrome de hiperestimulación ovárica, SHO) (Velazco Brito et al., 2023).

El rango de valores considerados como una respuesta ovulatoria normal está entre 1 y 3,5 ng/ml, mientras que niveles inferiores a 1 ng/ml se asocian a una respuesta pobre, especialmente valores inferiores a 0,5 ng/ml. Por otro lado, niveles superiores a 3,5 ng/ml se asocian con un mayor riesgo de respuesta ovárica hiperreactiva (Rodríguez Martínez et al., 2021).

Actualmente, la mayoría de los estudios coinciden en que la AMH es el mejor predictor de la respuesta ovárica (Ruiz-Hoyos, 2020).

Hormonas tiroideas (TSH y T4 libre) debido a su impacto en la fertilidad.

Los trastornos tiroideos, en particular el hipotiroidismo, han sido durante mucho tiempo vinculados a la infertilidad, complicaciones en el embarazo y abortos recurrentes. Mientras que el hipotiroidismo manifiesto se diagnostica y trata con relativa facilidad, la relación entre el hipotiroidismo subclínico y la pérdida gestacional sigue siendo un tema de debate debido a datos contradictorios. Actualmente, el umbral más utilizado para definir el hipotiroidismo subclínico se basa en una concentración sérica de la hormona estimulante de la tiroides (TSH) superior a 2.5 mIU/L. (Rendón-Becerra et al., 2020).

Dos estudios de cohorte recientes han evidenciado una elevada frecuencia de hipotiroidismo subclínico, definido por niveles de TSH superiores a 2.5 mIU/L, en mujeres con antecedentes de abortos recurrentes, registrando una prevalencia del 19% y 21%. Sin embargo, la proporción de nacidos vivos en estas pacientes no mostró diferencias significativas en comparación con aquellas con función tiroidea normal. Entre los factores que pueden desencadenar hipotiroidismo se encuentra el uso de litio, un fármaco que, incluso dentro de su rango terapéutico, puede provocar un agrandamiento de la glándula tiroides en aproximadamente la mitad de los pacientes que lo consumen. Asimismo, algunos individuos con hipotiroidismo presentan la presencia de anticuerpos antitiroideos, lo que puede alterar los niveles

hormonales (TSH y T4 libre) y repercutir en la fertilidad (Urgilez, 2024).

Testosterona y otros andrógenos si hay sospecha de síndrome de ovario poliquístico (SOP).

En el síndrome de ovario poliquístico (SOP), se observa un aumento en los niveles de andrógenos, particularmente de testosterona, que constituye el andrógeno circulante más relevante en la mujer y el principal responsable del hirsutismo. Sin embargo, en el SOP, los niveles de testosterona total suelen elevarse de forma discreta, observándose esta alteración únicamente en un 30-60 % de los casos. Además, los métodos analíticos presentan altos coeficientes de variabilidad, que en algunos casos alcanzan hasta el 30 % (Militello et al., 2022).

Un aspecto crítico es la disparidad en los rangos de referencia de normalidad entre los diferentes inmunoensayos. Idealmente, estos valores deberían establecerse en cada laboratorio a partir de una población de referencia bien seleccionada, exenta de factores clínicos que puedan alterar los niveles hormonales. No obstante, en la práctica, se suelen adoptar los intervalos de referencia proporcionados por los fabricantes de reactivos, lo que genera incertidumbre acerca de la adecuación de estas poblaciones. Por ejemplo, en el estudio de Ayala y colaboradores, el límite superior de normalidad para la testosterona total en su población de referencia fue de 28 ng/dl, mientras que el laboratorio había fijado este límite en 95 ng/ml, una diferencia de 3.3 veces. Esto podría explicar por qué entre un 20-30 % de las mujeres con SOP presentan concentraciones de andrógenos normales. Además, no existen valores de referencia ajustados por edad o índice de masa corporal (IMC), lo que añade otra limitación (Peiró Rocher, 2023).

Adicionalmente, la existencia de múltiples ensayos para medir la testosterona introduce otro factor de variabilidad. Según algunos estudios, la testosterona medida mediante radioinmunoanálisis (RIA, Diagnostic System Labs, TX, USA) ofrece la mejor correlación con la espectrometría de masas, considerada el método más preciso para determinar esta hormona. Por esta razón, el consenso de Rotterdam recomienda el uso del índice de andrógenos libres (IAL) como herramienta para diagnosticar hiperandrogenismo (Ormachea Flores, 2022).

Un valor normal es inferior a 4.5. Para convertir la testosterona de ng/ml a nmol/L, se debe multiplicar el valor por 3.467 (Chávez Bustán, 2024).

Lectura recomendada

Marshall, W., & Bangert, S. (2019). Bioquímica Clínica y Medicina de Laboratorio (7.ª ed.). Elsevier. Capítulo 16: Evaluación bioquímica de la función endocrina femenina.

Este apartado explica de forma clara la interpretación de los perfiles hormonales en el contexto clínico, incluyendo estrógenos, progesterona, gonadotropinas, prolactina y hormonas tiroideas, con énfasis en las variaciones fisiológicas y los patrones asociados a patologías ginecológicas.

Szydłowska, I., et al. (2025). Changes in Hormonal Profile and Body Mass Index Following Probiotic Supplementation in Women with PCOS. *Nutrients*, 17(3), 405.
<https://doi.org/10.3390/nu17030405>

Este estudio reciente señala los efectos beneficiosos de probióticos en la regulación de hormonas en mujeres con SOP, observando una reducción significativa de LH y androstenediona, algo valioso para conexiones prácticas sobre perfil hormonal.

2.3.3 **Marcadores tumorales**

Los marcadores tumorales (MT) se definen como sustancias detectables y cuantificables mediante métodos inmunohistoquímicos o bioquímicos, obtenidas de tejidos o fluidos biológicos, utilizadas para identificar la presencia de cáncer, en algunos casos, determinar su localización. Actualmente, el uso de los MT constituye un componente fundamental en el manejo de pacientes con diversos tipos de cáncer. Estos desempeñan un papel clave en el diagnóstico, pronóstico especialmente, en el seguimiento durante el tratamiento quimioterapéutico y en los programas de vigilancia oncológica (Balladares et al., 2025).

En el ámbito de la ginecología oncológica, los marcadores tumorales han adquirido gran relevancia, siendo fundamentales para establecer el pronóstico de las pacientes. Entre los MT más destacados en la práctica médica se encuentran el CEA, CA-125, beta-hCG, AFP y CA 15-3, entre otros (Sellors & Sankaranarayanan, 2003).

Además, en el contexto de la ginecología oncológica, existen otros compuestos que, aunque no se clasifican estrictamente como marcadores tumorales, han demostrado ser de gran utilidad clínica y se consideran biomarcadores. Entre estos destacan los genes supresores de tumores BRCA1 y BRCA2, así como el oncogén HER2, los cuales ofrecen información valiosa para el manejo integral de las pacientes y serán analizados con mayor detalle en este artículo (Tayyeb & Gupta, 2023).

Aunque existen decenas de marcadores que están siendo estudiados para el diagnóstico, seguimiento y pronóstico de los distintos tumores, ninguno ha

demostrado la suficiente evidencia para recomendar su uso rutinario en cualquier cáncer y sus etapas, debido a que muchos de estos también pueden verse alterados en patologías benignas o fisiológicas del ser humano (Luna-Abanto et al., 2020).

2.3.4 **Cultivos vaginales o cervicales**

Pruebas de anticuerpos y antígenos para VIH

Aunque el diagnóstico del VIH se realiza principalmente mediante análisis de sangre, también es posible detectar el virus en muestras de fluidos genitales. Sin embargo, las pruebas serológicas siguen siendo el estándar para la detección del VIH (Ferries-Rowe et al., 2020).

Pruebas de amplificación de ácidos nucleicos para Clamidia y Gonorrea (NAAT)

Estas pruebas son altamente sensibles y específicas, se consideran el estándar de oro para la detección de *Chlamydia trachomatis* y *Neisseria gonorrhoeae*. Pueden realizarse en muestras de orina o mediante hisopados de las áreas afectadas, como el cuello uterino, la uretra, el recto o la faringe (Zambrano-Castro et al., 2021).

Pruebas serológicas para Sífilis

La sífilis se diagnostica principalmente mediante análisis de sangre que detectan anticuerpos contra *Treponema pallidum*. Las pruebas no treponémicas (como VDRL o RPR) se utilizan para el cribado inicial, las pruebas treponémicas (como FTA-ABS o TP-PA) se emplean para la confirmación (Fienco et al., 2024).

Cultivo viral y PCR para Herpes Genital

El diagnóstico del herpes genital puede realizarse mediante el cultivo del virus o la reacción en cadena de la polimerasa (PCR) a partir de muestras tomadas de lesiones activas. Las pruebas serológicas pueden ser útiles en ciertos contextos, pero tienen limitaciones debido a la reactividad cruzada y la prevalencia de infecciones asintomáticas (Jofre et al., 2021).

2.3.5 **Pruebas ginecológicas específicas**

Papanicolaou (Pap)

La prueba de Papanicolaou, también conocida como citología cervical, es un procedimiento médico sencillo y de gran importancia para la salud de las mujeres. Su principal objetivo es detectar cambios o anomalías en las células del cuello uterino, que podrían ser señales tempranas de cáncer cervical o de lesiones precancerosas. Realizar esta prueba de manera regular permite identificar problemas en etapas iniciales, lo que facilita un tratamiento oportuno y aumenta las probabilidades de curación (Casos Hospital De La Mujer et al., 2022).

El procedimiento es rápido y generalmente no causa dolor significativo. Durante la consulta, el médico introduce un instrumento llamado espejo en la vagina para mantenerla abierta y poder visualizar el cuello uterino. Luego, con un cepillo suave o una espátula pequeña, se toma una muestra de células del área cervical. Estas células se colocan en un portaobjetos o en un líquido especial, que posteriormente es analizado en un laboratorio bajo un microscopio. El análisis busca identificar posibles anomalías celulares, infecciones o la presencia del Virus del Papiloma Humano (VPH), que es un factor de riesgo importante para el desarrollo del cáncer cervical (Guacho-Guacho et al., 2022).

El cáncer de cuello uterino es una de las principales causas de muerte por cáncer en mujeres latinoamericanas de entre 20 y 40 años. Para combatir esta enfermedad, se han implementado diversas estrategias que incluyen la vacunación contra el Virus del Papiloma Humano (VPH), pruebas de tamizaje como la citología cervical (Papanicolaou) (Santiago-Escobar et al., 2023).

Estudios indican que un mayor conocimiento sobre esta enfermedad incrementa la predisposición de las mujeres a realizarse pruebas de tamizaje, lo cual es costo-efectivo para reducir la mortalidad asociada. En los últimos 30 años, el tamizaje ha logrado disminuir en un 50% la incidencia de este cáncer en Estados Unidos. Sin embargo, altas tasas de incidencia y mortalidad se relacionan con tamizajes tardíos o inexistentes, resultados falsos negativos y falta de seguimiento en casos con resultados anormales (Luna-Abanto et al., 2020).

En Ecuador, el cáncer de cuello uterino representa un desafío significativo para la salud pública. Según datos del Global Cancer Observatory, en 2020 se registraron 1.400 nuevos casos y 680 muertes por esta enfermedad en el país (Balladares et al., 2025).

Es crucial mejorar el seguimiento de pacientes con resultados anormales y garantizar el acceso a tratamientos adecuados. La educación y concienciación sobre la importancia de la prevención y detección temprana son fundamentales para reducir la carga del cáncer de cuello uterino en Ecuador (Rodríguez Soto et al., 2024).

Caso clínico práctico

Paciente femenina de 32 años, nulípara, acude a control ginecológico anual. Refiere no presentar síntomas ginecológicos actuales. Se realiza toma de Papanicolaou como parte del examen de rutina. El resultado reporta células escamosas atípicas de significado indeterminado (ASC-US). Según guías actuales, se recomienda repetir la citología en 6 meses y evaluar con prueba de detección de VPH de alto riesgo. Este ejemplo ilustra la importancia del Papanicolaou en la detección temprana de alteraciones celulares que, sin manifestaciones clínicas, podrían evolucionar a lesiones de alto grado si no se interviene oportunamente.

Mamografía

La mamografía es un estudio especializado que utiliza rayos X para examinar los tejidos de las mamas. Su principal finalidad es detectar posibles anomalías, como quistes, calcificaciones o tumores, incluso antes de que puedan ser palpables. Es una herramienta fundamental para la detección temprana del cáncer de mama, ya que aumenta significativamente las probabilidades de un tratamiento exitoso al identificar la enfermedad en sus etapas iniciales (Delgado et al., 2021).

El procedimiento es sencillo y generalmente no requiere preparación especial. Durante la mamografía, la paciente se coloca de pie frente a un equipo especializado. La mama se posiciona sobre una superficie plana y se comprime suavemente con una placa transparente, lo cual es necesario para obtener imágenes más claras y detalladas. Aunque esta compresión puede generar cierta incomodidad, es breve y esencial para garantizar la calidad de los resultados. Se realizan imágenes desde diferentes ángulos para analizar toda la estructura del tejido mamario (Delgado et al., 2021).

Este estudio está recomendado, principalmente, para mujeres a partir de los 40 años como parte de los controles preventivos anuales. Sin embargo, si existen factores de riesgo como antecedentes familiares de cáncer de mama, puede ser necesario iniciar los exámenes a una edad más temprana. También es importante destacar que, aunque la mamografía es una herramienta muy eficaz, puede complementarse con otros estudios como la ecografía mamaria o la resonancia magnética, dependiendo de las características del tejido mamario y las necesidades de cada paciente (Delgado et al., 2021).

Prueba de VPH (virus del papiloma humano)

El Virus del Papiloma Humano (VPH) es reconocido como una de las principales causas del cáncer de cuello uterino. Se han identificado 150 tipos diferentes de este virus, de los cuales 35 son considerados de alto riesgo por su potencial para desarrollar cáncer. En Ecuador, el Sistema Nacional de Salud aún no cuenta con un programa establecido para la detección de este virus, lo que dificulta la identificación temprana de mujeres con lesiones en el cuello uterino que podrían convertirse en cáncer si no se tratan a tiempo (Rendón-Becerra et al., 2020).

Las vacunas desarrolladas para combatir el Virus del Papiloma Humano (VPH) han demostrado ser altamente efectivas, con una tasa de protección superior al 90% en la prevención de lesiones precancerosas en el cuello uterino. En particular, la vacuna tetravalente ofrece una defensa adicional al prevenir infecciones causadas por los tipos de VPH 6 y 11, los cuales, aunque no están relacionados con el cáncer, provocan problemas de salud como las verrugas genitales, una condición que afecta a muchas personas y puede generar molestias físicas y emocionales (Bedoya, 2020).

Gracias a estos avances, la vacunación contra el VPH se ha consolidado como una estrategia fundamental en la prevención de enfermedades relacionadas

con este virus y contribuyendo a la reducción de su impacto en la salud pública, mediante la inmunización a niñas de 9 años de edad, ejecutado por el Ministerio de Salud Pública. Además de proteger contra los tipos de VPH que pueden derivar en cáncer, también ayuda a disminuir la incidencia de otras complicaciones anogenitales, mejorando así la calidad de vida de quienes reciben la vacuna (Bedoya, 2020).

Biopsia endometrial:

La biopsia endometrial es un procedimiento utilizado para obtener una muestra del tejido que recubre el interior del útero. Este procedimiento es fundamental para evaluar posibles anomalías en el endometrio, como hiperplasia, inflamación, infecciones o la presencia de células malignas asociadas al cáncer endometrial. Además, puede emplearse como parte del diagnóstico en casos de sangrado uterino anormal, infertilidad o menopausia (Balladares et al., 2025).

Se lo realiza con la introducción de una cánula, a través del cuello uterino hasta el interior del útero. Mediante una suave aspiración o raspado, se extrae una pequeña cantidad de tejido endometrial para su análisis. Generalmente, este examen se realiza de manera ambulatoria y no requiere anestesia, aunque en algunos casos puede causar molestias, como calambres leves, durante o después de la intervención. Para minimizar el malestar, se recomienda tomar un analgésico antes del procedimiento (Rendón-Becerra et al., 2020).

Este estudio es especialmente útil en mujeres con sangrado anormal, ya que permite identificar si existen desequilibrios hormonales, pólipos o condiciones más graves, como cáncer endometrial. También se utiliza en la evaluación de mujeres con dificultad para concebir, ayudando a determinar si el endometrio tiene las características necesarias para la implantación del embrión (Preti et al., 2025).

Su uso adecuado y en combinación con otros estudios contribuye significativamente al manejo efectivo de diversas patologías uterinas, favoreciendo un diagnóstico temprano y un tratamiento oportuno (Bergeron et al., 2020).

Colposcopia

Permite la visualización detallada del cuello uterino, la vagina y la vulva mediante un instrumento denominado colposcopio. Este dispositivo, equipado con lentes de aumento y una fuente de luz, permite al médico identificar alteraciones en el epitelio que no son visibles a simple vista (Flores Poveda et al., 2021).

El procedimiento es relativamente sencillo y no requiere hospitalización. La paciente se coloca en posición ginecológica, el médico introduce un espéculo para visualizar el cuello uterino.

Luego, se aplica una solución, generalmente de ácido acético o de Lugol, que permite resaltar las áreas con posibles alteraciones celulares. A través del

colposcopio, se evalúa cuidadosamente la zona en busca de patrones anormales, como cambios en la coloración, vasos sanguíneos atípicos o lesiones sospechosas. En caso de identificar áreas de interés, se puede realizar una biopsia dirigida, tomando una pequeña muestra de tejido para un análisis histopatológico (Prado-Peláez et al., 2021).

Este procedimiento es especialmente útil para diagnosticar infecciones por el Virus del Papiloma Humano (VPH) y determinar el grado de displasia cervical, lo que permite diseñar un plan de tratamiento personalizado y efectivo. Desempeña un papel crucial en la detección temprana y el seguimiento de lesiones precancerosas del cuello uterino, contribuyendo a la prevención del cáncer cervical (Casos Hospital De La Mujer et al., 2022).

Este estudio es un método diagnóstico preciso y no invasivo que fortalece la detección y manejo de patologías ginecológicas. Su uso oportuno, en conjunto con otros estudios complementarios, constituye una estrategia clave para la prevención y control del cáncer cervical, mejorando significativamente los resultados de salud en las pacientes (Casos Hospital De La Mujer et al., 2022).

2.3.6 **Pruebas Especializadas**

Densitometría ósea

Es un examen médico que permite medir la densidad mineral ósea y evaluar la resistencia de los huesos. Este procedimiento es fundamental para diagnosticar enfermedades como la osteoporosis, que se caracteriza por una disminución de la densidad ósea y un mayor riesgo de fracturas. También se utiliza para monitorear la salud ósea en personas con factores de riesgo, como mujeres posmenopáusicas, personas mayores, o individuos con antecedentes de fracturas (Jáuregui et al., 2021).

Este procedimiento es rápido, no invasivo y utiliza una cantidad muy baja de radiación para obtener imágenes detalladas de los huesos, generalmente de la columna vertebral, la cadera o el antebrazo. Durante el examen, el paciente se acuesta en una camilla mientras un escáner pasa sobre el cuerpo, midiendo la cantidad de rayos X que atraviesan los huesos. Estos datos son analizados para determinar la densidad mineral ósea, comparándolos con los valores de referencia establecidos para la edad, el sexo y la etnia del individuo (Jáuregui et al., 2021).

La densitometría ósea es particularmente relevante para identificar el riesgo de fracturas, incluso antes de que ocurran. Esto permite implementar estrategias preventivas o tratamientos específicos para mejorar la salud ósea, como suplementos de calcio y vitamina D, modificaciones en la dieta, ejercicio físico regular, en algunos casos medicamentos específicos para fortalecer los huesos (Jáuregui et al., 2021).

Test de reserva ovárica

Evalúa la cantidad y calidad de los óvulos que permanecen en los ovarios de una mujer. Este análisis es fundamental en el contexto de la salud reproductiva, ya que proporciona información crucial sobre el potencial fértil de la paciente y la capacidad de sus ovarios para responder a tratamientos de reproducción asistida si fuera necesario (Ruiz-Hoyos, 2020).

La reserva ovárica disminuye de forma natural con la edad, particularmente después de los 35 años, lo que hace que esta evaluación sea especialmente útil para mujeres que buscan planificar un embarazo tardío o que enfrentan dificultades para concebir. Entre las pruebas más comunes se encuentran la medición de hormonas en sangre, como la hormona antimülleriana (AMH), la hormona foliculoestimulante (FSH) y el estradiol. Estos parámetros hormonales son indicadores clave de la funcionalidad ovárica (Paris et al., 2022).

El análisis de la AMH es considerado uno de los marcadores más precisos, ya que refleja directamente la cantidad de folículos disponibles en los ovarios. Un nivel bajo de esta hormona puede ser indicativo de una reserva ovárica disminuida, mientras que un nivel elevado podría asociarse con el síndrome de ovario poliquístico (SOP). Por otro lado, la FSH y el estradiol, medidos durante los primeros días del ciclo menstrual, también aportan información complementaria sobre la capacidad ovárica (Rodríguez Martínez et al., 2021).

Esta prueba no solo es relevante para mujeres que enfrentan infertilidad, sino también para aquellas que desean conocer su estado reproductivo, especialmente si tienen antecedentes familiares de menopausia temprana o han recibido tratamientos médicos que pueden afectar los ovarios, como quimioterapia o radioterapia. Además, los resultados de la prueba de reserva ovárica pueden ayudar a personalizar los tratamientos de fertilidad y a tomar decisiones informadas sobre opciones como la preservación de óvulos (Ruiz-Hoyos, 2020).

Perfil genético

Es un estudio molecular avanzado que permite identificar variaciones o mutaciones en los genes de una persona, las cuales podrían asociarse a un mayor riesgo de desarrollar ciertas enfermedades, como el cáncer. Este tipo de análisis se centra, en particular, en la detección de mutaciones en genes como BRCA1 y BRCA2, que están estrechamente relacionados con la predisposición hereditaria al cáncer de mama y ovario. Su aplicación es clave en el campo de la medicina preventiva, ya que proporciona información valiosa para la identificación de individuos con mayor susceptibilidad genética, facilitando estrategias de vigilancia y tratamiento oportuno (Velazco Brito et al., 2023).

Los genes BRCA1 y BRCA2 cumplen un rol esencial en la reparación del ADN,

ayudando a mantener la estabilidad genética de las células. Sin embargo, cuando presentan mutaciones, esta función se ve comprometida, lo que incrementa el riesgo de que las células acumulen alteraciones genéticas adicionales que podrían derivar en un tumor maligno. Además de estos genes, los perfiles genéticos pueden incluir el análisis de otros genes asociados a síndromes de predisposición al cáncer, como el gen TP53 (relacionado con el síndrome de Li-Fraumeni) o los genes del sistema de reparación de errores del ADN involucrados en el cáncer colorrectal hereditario no polipósico (HNPCC) (Sanchez & Pajuelo-Reyes, 2020).

El proceso para obtener un perfil genético comienza con la toma de una muestra biológica, como sangre o saliva, que contiene el ADN del paciente. Posteriormente, mediante técnicas de secuenciación avanzada, se analizan los genes de interés en busca de mutaciones específicas. Los resultados permiten clasificar las variantes genéticas en tres categorías principales: benignas, de significado incierto o patogénicas. Esta última categoría indica una mutación asociada a un aumento significativo del riesgo de desarrollar ciertos tipos de cáncer (Arango Villa et al., 2024).

2.3.7 ***Procedimientos especializados***

Los procedimientos especializados que están orientados a corregir problemas específicos de salud que afectan en gran medida al aparato reproductor femenino, constituyen un aspecto fundamental en los esfuerzos por promover y mantener la salud sexual y reproductiva de las mujeres en nuestra sociedad. No obstante, es importante señalar que algunos de estos procedimientos pueden llegar a provocar efectos negativos o lesiones en los diferentes tejidos que conforman el aparato reproductor femenino en ciertos casos, estos efectos pueden ser permanentes, causando complicaciones que afectan la calidad de vida de las personas involucradas (Arango Villa et al., 2024).

Las técnicas de cirugía ginecológica que analizamos en esta revisión comprenden: la histerectomía vaginal, la histerectomía abdominal y la histerectomía por procedimiento vaginal; además de la salpingolisis y la salpingostomía; la interrupción tubárica motivada, la asa de alte y la minilaparotomía; sin olvidar también la aerolinfolisis, la anexotomía y la quistectomía. Algunos de estos procedimientos, tales como la minilaparotomía y la histerectomía, juegan un papel crucial en lo que respecta a la salud de la mujer, ya que se han convertido en los procedimientos quirúrgicos más frecuentes que se llevan a cabo en México dentro de los primeros y segundos niveles de atención médica. En particular, la histerectomía se considera uno de los procedimientos ginecológicos más comunes que se llevan a cabo ante la indicación de diversas patologías específicas que afectan a las pacientes (Velazco Brito et al., 2023).

Se estima que para el año 2025, aproximadamente 170 millones de mujeres en todo el mundo se someterán a una histerectomía. En el ámbito global, cada

año se efectúan alrededor de 42 millones de histerectomías en mujeres que se encuentran en edad reproductiva. En México, este procedimiento constituyó la cuarta causa más común de intervención, siendo superada solamente por la cesárea, la ligadura de trompas y el legrado uterino. En el año más reciente, se llevaron a cabo 20.9 histerectomías por cada 1000 mujeres que estaban entre los 40 y 49 años de edad (De La Fuente Bitaine, 2018).

Laparoscopia

El desarrollo tecnológico en la medicina ha permitido el avance de los procedimientos en ginecología con una mayor eficacia y menor morbilidad. Uno de los más relevantes es la laparoscopia. Mientras que antaño había que realizar cirugía mayor siempre que requiriera respuesta diagnóstica o tratamiento terapéutico a través de la cavidad abdominal. En el actual escenario de la práctica médica, la visualización de la cavidad peritoneal, al igual que la realización de diagnósticos y tratamientos que requieran mínima invasión, quedaría a cargo de la laparoscopia. Esto cobra relevancia aún mayor en el contexto de numerosos desarrollos tecnológicos que potencian aún más la laparoscopia (Salinas Matute, 2024).

Histeroscopia

Otra técnica muy útil en ginecología que consiste en la visualización directa del interior del útero, puede ser diagnóstica o terapéutica. La histeroscopia diagnóstica es una técnica ambulatoria que se realiza con un histeroscopio pequeño de fibra óptica que permite visualizar directamente el interior de la cavidad uterina previo a la realización de una biopsia para diagnosticar alteraciones intracavitarias y evaluar la permeabilidad de las trompas, ya que a través de una pequeña fina inyecta un líquido como solución salina que sale de las fimbrias. Es útil para el diagnóstico de las infertilidades intervenibles que tienen su origen o causa a nivel de endometrio y cavidad uterina (Ministerio de Salud Pública, 2021).

En el ámbito terapéutico se utilizan distintos tipos de histeroscopios y se realiza para tratar diversas afecciones que afectan a la cavidad uterina, que sin duda alguna afectan la salud reproductiva femenina, como las que permiten evaluar el efecto endometrial y confirman la presencia del moco centinela o la biopsia por aspiración o bisturí con movimientos de aspiración. En la actualidad, las histeroscopias terapéuticas son esenciales y de rutina en el estudio de las parejas infértiles, las que con el solo procedimiento resuelven el problema de infertilidad eliminando la causa, es decir, las afecciones que alteran el endometrio, como los pólipos endometriales, miomas pequeños o que comprometan pocas capas del miometrio, adherencias que alteran la forma mucociliar de las trompas, lo que reduce la tasa de embarazo, que se provocan a ocurrir inmediatamente postintervención (Ministerio de Salud Pública, 2021).

2.3.8 **Genética y fertilidad**

Desde muy antiguo, el hombre sabe que la similitud física que existe entre la madre y su descendencia representa uno de los fenómenos más llamativos en su experiencia vital. La maternidad está tan claramente asociada con la descendencia que es natural atribuir a consecuencia exclusiva de la influencia de la madre la formación del niño en sus primeros pasos de desarrollo intrafetal. Cosa distinta y no menos clara es que, a partir de un cierto momento, este desarrollo comienza a tener vida autónoma (Prado-Peláez et al., 2021).

Después de la fecundación y de la entrada en el endometrio, en el sentido más amplio, no hay aportaciones maternas directas a la sustancia corporal del organismo que está gestándose. Después de la fecundación y la implantación en el endometrio, en un sentido amplio, no existen aportes directos de la madre a la sustancia corporal del organismo en desarrollo. Únicamente, siempre que se mantenga intacta la estructura fundamental proporcionada por la placenta que actúa como una glándula encargada de distribuir los nutrientes, la descendencia recibe las aportaciones maternas necesarias a distancia. Sin embargo, también es innegable que el feto ejerce ciertas influencias estructurales y funcionales sobre la madre que no dependen directamente de los nutrientes suministrados durante la gestación (Velazco Brito et al., 2023).

Ahora, estas informaciones son objetivamente constitutivas del compromiso materno que existe en la descendencia, por tanto, la posibilidad de todo ello dependerá de la estructura anatómica y funcional básica del niño, es decir, de sus genes. Sobra concretar que la transmisión genética puede ser de diversa índole, según que la comparación sea genealógica, analítica o sistemática, que para la filogénesis han de intervenir tres colubrias activas diferentes (Fontecha, 2022).

Cariotipo

El cariotipo es el conjunto de cromosomas de un organismo. En su sentido más simple, el término se utiliza para designar al cromosoma de tipo sexual. Se han constatado dos tipos de cromosomas sexuales, el cromosoma X (hembra - XX) y el cromosoma Y (varón - XY). El hecho de que existan los dos tipos diferentes procede del carácter sexual dominante (XX) de la hembra. De este modo, cuando en la formación de los gametos se produce la asogamia, lo normal es que el espermatozoide genere dos clases diferentes de espermatozoides. Al encontrarse en la fecundación, el cigoto poseerá dos cromosomas del tipo X, originando un embrión de género femenino, o un cromosoma de tipo X y otro Y, que dará lugar a un embrión del tipo masculino (Santamaria-Durán et al., 2022).

Pruebas de fertilidad

En general, el impacto de los defectos genéticos en la fertilidad es mucho

menos conocido que los de índole adquirida, mucho menos estudiado que los genéticos en los que el problema de fertilidad es la causa principal de reclamación de asesoramiento genético. Muchos defectos genéticos pueden agotar la reserva ovárica o causar anovulación, siendo, por tanto, una incompatibilidad genética una causa común de esterilidad (GIRALDO, 2023).

Análisis del Moco Cervical

Los cambios en el moco cervical sugieren ovulación. Un cambio común que se produce en el moco cervical justo antes de la ovulación es un aumento en la frondosidad, o un patrón similar al helecho, lo que a menudo se conoce como moco cervical con "aparición de helecho".

Durante el ciclo menstrual, algunos días después del final del período, la mujer puede notar un aumento en la humedad a través de su abertura cervical. Este es un moco cervical llamado no fértil o infértil y las aberturas del canal cervical no son lo suficientemente altas como para dejar entrar a los espermatozoides. Debido al bajo pH, los espermatozoides pueden ser inactivados y se ralentizan o simplemente mueren. En el cuello uterino se produce un evento que posibilita el ascenso del esperma en las horas antes de la ovulación y durante ese día. Este moco cervical disminuye la acidez natural y entrena a los espermatozoides. Las concentraciones de leucemia con una abundante cantidad de lactona ácida lo demuestran (Rodríguez Soto et al., 2024).

Evaluación de la reserva ovárica

Los procedimientos de injerto de óvulos en el ámbito de la ginecología en breve adoptarán tácticas de fertilización in vitro para las mujeres con diagnóstico temprano de insuficiencia ovárica primaria que contribuirán a la reserva ovárica inmadura. Sin embargo, se reclama una necesidad de confirmar una proporción considerable de muerte folicular por genotoxicidad, polimorfismos génicos y senescencia ovárica acelerada por el incremento del estrés oxidativo.


La prevalencia de insuficiencia ovárica prematura es del 1 % en mujeres menores de 40 años y del 0,1 % en edades inferiores a 30 años, cada vez son más frecuentes en todas las edades, con el consiguiente impacto en la vida fértil. Por otro lado, la marcada reducción en la cantidad y calidad de los huevos con el declive de la reserva ovárica es la causa principal de la fase avanzada del fracaso ovárico y del envejecimiento (Paris et al., 2022).

Seguimiento de la ovulación

El seguimiento del ciclo menstrual es una herramienta básica en el estudio del estatus reproductivo de una mujer. La ovulación puede ser estudiada mediante el registro del período fértil, la anotación de distintas manifestaciones fisiológicas y/o mediante pruebas de laboratorio. Entre estas últimas, la determinación de progesterona sirve para confirmar la correcta ovulación. Dicho seguimiento es fundamental en tratamientos de fecundación asistida, en la infertilidad de origen crítico, en la anovulación crónica de la menopausia o cuando el seguimiento se realiza en el ámbito ginecológico

general aludiendo problemas de regla y/o sangrados irregulares (Casos Hospital De La Mujer et al., 2022).

◆ Reflexiones del autor ◆

 ***Hoy contamos con herramientas de diagnóstico impresionantes: ultrasonidos tridimensionales, paneles hormonales, resonancia magnética, tamizajes moleculares. Pero ningún examen complementario debe reemplazar a la historia clínica ni al examen físico. Los exámenes sirven para confirmar hipótesis, no para construirlas desde cero. He visto estudiantes confiar ciegamente en un resultado de laboratorio sin haber examinado a la paciente, también he visto diagnósticos brillantes que operaron solo de una buena entrevista clínica. Por eso, insisto en enseñar que la clínica sigue siendo soberana: observar, palpar, escuchar y preguntar siguen siendo las herramientas más poderosas del médico bien formado.***

2.4. Principales signos y síntomas

2.4.1. Signos y síntomas menstruales

Los signos menstruales son alteraciones en el ciclo menstrual que pueden indicar la presencia de trastornos ginecológicos.

Dismenorrea

La dismenorrea se caracteriza por dolor uterino durante la menstruación. Los síntomas pueden incluir cefaleas, náuseas, estreñimiento o diarrea, dolor de espalda y desmayos. Este dolor puede ser primario, sin una causa subyacente identificable, o secundario, asociado a condiciones como la endometriosis o fibromas uterinos (Pinkerton, 2023).

Amenorrea

La amenorrea es la ausencia de menstruación. Puede ser primaria, cuando una adolescente no ha menstruado a los 16 años a pesar de tener un desarrollo puberal normal, o secundaria, cuando una mujer que previamente menstruaba deja de hacerlo por tres ciclos consecutivos o más de seis meses. Las causas pueden variar desde trastornos hormonales hasta condiciones anatómicas (Jofre et al., 2021).

Menorragia

La menorragia, también conocida como hipermenorrea, se refiere a períodos menstruales excepcionalmente largos y/o copiosos. Las mujeres pueden experimentar sangrado que dura más de 7 días o una pérdida de sangre que supera los 80 ml por ciclo. Esta condición puede ser causada por desequilibrios hormonales, fibromas uterinos o trastornos de la coagulación (Jofre et al., 2021).

Metrorragia

La metrorragia es el sangrado que ocurre con frecuencia y de manera irregular entre períodos menstruales. Este sangrado intermenstrual puede ser indicativo de diversas patologías, incluyendo pólipos endometriales, infecciones o incluso cáncer endometrial (Baños Candenás, 2024).

Oligomenorrea

La oligomenorrea se define como períodos menstruales infrecuentes, con intervalos de más de 35 días entre menstruaciones. Esta irregularidad puede ser resultado de trastornos ovulatorios, síndrome de ovario poliquístico o desequilibrios hormonales (JoAnn V. Pinkerton, 2023a).

Polimenorrea

La polimenorrea se caracteriza por períodos menstruales frecuentes que se presentan con menos de 21 días entre uno y otro. Esta condición puede deberse a disfunciones ovulatorias, desequilibrios hormonales o enfermedades tiroideas (JoAnn V. Pinkerton, 2023a).

Caso clínico práctico

Mujer de 28 años, G0P0, consulta por infertilidad primaria de 2 años de evolución. Refiere ciclos menstruales irregulares desde la menarquia, con intervalos de 35-60 días, asociados a sangrado escaso y acné facial persistente. No antecedentes familiares de malformaciones, pero su madre presentó menopausia precoz a los 38 años.

Examen físico: IMC 29 kg/m², hirsutismo leve en mentón, acné grado II.

Exploración ginecológica: sin hallazgos patológicos en genitales externos; útero de tamaño normal, no doloroso; ovarios no palpables.

Estudios complementarios

Ecografía transvaginal: ovarios con volumen aumentado y múltiples folículos periféricos.

Perfil hormonal: LH elevada, relación LH/FSH > 2, testosterona libre elevada.

Cariotipo: normal 46, XX.

Interpretación clínica: El cuadro sugiere síndrome de ovario poliquístico (SOP) como causa de infertilidad, con respaldo ecográfico y hormonal. La historia familiar de menopausia precoz es relevante como factor genético que podría influir en la reserva ovárica a futuro.

Punto de enseñanza: Este caso integra la evaluación de factores genéticos y de fertilidad con la identificación de signos menstruales anormales. Destaca la importancia de una anamnesis detallada, la correlación con antecedentes familiares y el uso de estudios complementarios para llegar al diagnóstico.

2.4.2 ***Signos y síntomas vaginales***

Flujo vaginal anormal

El flujo vaginal es una secreción normal que ayuda a mantener la vagina limpia y libre de infecciones. Su apariencia y cantidad pueden variar a lo largo del ciclo menstrual debido a cambios hormonales. Sin embargo, alteraciones en el color, olor o consistencia del flujo pueden indicar infecciones o desequilibrios en la flora vaginal. Por ejemplo, la vaginosis bacteriana y la candidiasis vaginal son causas comunes de flujo anormal. La vaginosis bacteriana suele producir un flujo blanco o grisáceo con olor a pescado, mientras que la candidiasis se caracteriza por un flujo blanco y espeso, similar al requesón (LUCIO VASQUEZ, 2021).

Prurito vaginal

El prurito vaginal, o picazón, es un síntoma frecuente que puede deberse a diversas causas, tanto infecciosas como no infecciosas. Las infecciones como la candidiasis vaginal y la vaginosis bacteriana son causas comunes de prurito. Además, factores no infecciosos como irritantes químicos (jabones perfumados, detergentes), alergias, cambios hormonales y condiciones dermatológicas también pueden provocar picazón. Es fundamental identificar la causa subyacente para un tratamiento adecuado (Shubhangi Kesavan, 2024d).

Sequedad vaginal

La sequedad vaginal se caracteriza por una disminución de la lubricación natural de la vagina, lo que puede provocar molestias como ardor, picazón y dolor durante las relaciones sexuales. Esta condición es común durante la menopausia debido a la disminución de los niveles de estrógeno, pero también puede ocurrir en mujeres más jóvenes por causas como el posparto, la lactancia, ciertos medicamentos y el estrés. El tratamiento puede incluir el uso de lubricantes y humectantes vaginales, así como terapias hormonales en casos específicos (Bergeron et al., 2020).

Dolor vagina l Vulvod inia

La vulvodinia es una afección caracterizada por dolor o incomodidad persistente en la región externa de los genitales femeninos, conocida como vulva. Este malestar, que se prolonga por un mínimo de tres meses, carece de una causa identificable. Los síntomas, como el dolor, la sensación de ardor o la irritación, pueden ser tan intensos que actividades como permanecer sentada por períodos prolongados o tener relaciones sexuales resultan prácticamente imposibles. Esta condición puede extenderse durante meses o incluso años (Bergeron et al., 2020).

El síntoma principal de la vulvodinia es el dolor localizado en la vulva, incluyendo la entrada de la vagina. Este dolor se describe comúnmente como:

- Sensación de ardor
- Irritación
- Picazón o escozor.
- Inflamación.
- Dolor persistente.
- Dolor punzante, similar al de un cuchillo.

Además, se pueden experimentar palpitaciones dolorosas e hinchazón en la zona afectada. El dolor puede abarcar toda la vulva, lo que se denomina vulvodinia generalizada, o concentrarse en un área específica, como el vestíbulo, el tejido que rodea la abertura vaginal, conocido como vulvodinia localizada, que es la forma más común (Tsamantioti & Mahdy, 2023).

La causa exacta de la vulvodinia sigue siendo desconocida, pero algunos factores que podrían contribuir incluyen:

- Daño o irritación en los nervios de la vulva.
- Antecedentes de infecciones vaginales.
- Inflamación dolorosa que afecta la vulva.
- Factores genéticos específicos.
- Reacciones alérgicas.
- Alteraciones hormonales.
- Debilidad o espasmos en los músculos del suelo pélvico, que sostienen órganos como el útero, la vejiga y el intestino (Bergeron et al., 2020).

Dolor pélvico

El dolor pélvico se localiza principalmente en la parte inferior del abdomen y puede manifestarse de forma constante o intermitente. Este dolor puede presentarse como una molestia intensa y localizada, o como una sensación leve que afecta una zona más amplia de la pelvis. En casos severos, el dolor puede dificultar la realización de las actividades diarias (Mayo Clinic, 2022).

En las mujeres, el dolor puede intensificarse durante el período menstrual o al tener relaciones sexuales. Este tipo de dolor podría estar relacionado con problemas en órganos específicos de la región pélvica, como el útero, los ovarios, las trompas de Falopio, el cuello uterino o la vagina (Tsamantioti & Mahdy, 2023).

En los hombres, el dolor pélvico puede estar vinculado a problemas en la próstata. Tanto en hombres como en mujeres, puede ser un indicio de infecciones o afecciones en las vías urinarias, el intestino, el recto, los músculos o los huesos. En algunos casos, las mujeres pueden experimentar múltiples causas de dolor pélvico al mismo tiempo (Tayyeb & Gupta, 2023).

Causas Endometriosis

La endometriosis es una enfermedad ginecológica crónica caracterizada por la presencia de tejido endometrial, como glándulas y estroma, en órganos y áreas fuera del útero. Sus principales síntomas incluyen dolor pélvico crónico y problemas de fertilidad. Las lesiones suelen localizarse en los ovarios, ligamentos uterinos, fondos de saco anterior y posterior, en el tracto intestinal y urinario. Aunque se presenta mayormente en la pelvis, también puede afectar estructuras fuera de esta, como la pleura, el pericardio y el sistema nervioso central (Tsamantioti & Mahdy, 2023).

Entre las teorías que explican su origen, destaca la teoría de Sampson, que sugiere que la menstruación retrógrada permite la migración de células endometriales viables hacia la cavidad peritoneal, donde proliferan y causan inflamación crónica. Sin embargo, este fenómeno por sí solo no explica todos los casos de endometriosis, lo que implica la participación de factores adicionales como cambios genéticos, epigenéticos, inmunológicos y ambientales. Otras teorías, como la metaplasia celómica y la metástasis vascular o linfática, complementan la explicación de las diferentes formas de la enfermedad (Tsamantioti & Mahdy, 2023).

Enfermedad inflamatoria pélvica (EIP)

La enfermedad inflamatoria pélvica (EIP) es una inflamación del tracto genital superior femenino causada por una infección, generalmente originada en el tracto genital inferior y ascendiendo hacia el útero, trompas de Falopio u ovarios. En el 85% de los casos, está vinculada a infecciones de transmisión sexual, siendo *Neisseria gonorrhoeae* y *Chlamydia trachomatis* los patógenos más comunes. Entre el 10% y el 15% de las mujeres con infecciones por estos microorganismos desarrollan EIP, siendo la forma causada por gonococo más grave que la debida a clamidia, que frecuentemente es subclínica y puede pasar desapercibida (Sánchez et al., 2024).

La EIP produce inflamación que genera cicatrices, adherencias y obstrucción de las trompas de Falopio. Esto puede llevar a la pérdida de células ciliadas en las trompas, lo que afecta el transporte de óvulos y aumenta el riesgo de infertilidad y embarazos ectópicos. Además, las adherencias pueden ocasionar dolor pélvico crónico (Jennings & Krywko, 2023).

Dolor agudo

El dolor agudo es una respuesta inmediata del sistema nervioso ante una lesión, enfermedad o intervención quirúrgica. Se caracteriza por ser un dolor que aparece de manera rápida, es temporal y tiene un componente psicológico mínimo (Peiró Rocher, 2023).

Los receptores sensitivos del dolor, distribuidos por todo el cuerpo, detectan el estímulo doloroso y envían impulsos eléctricos hacia la médula espinal. Allí, la señal se transfiere del nervio sensitivo al nervio motor. Este último genera una respuesta que busca proteger la integridad física, devolviendo la señal al lugar de origen para finalizar el estímulo doloroso. Este mecanismo permite que los músculos se contraigan sin la intervención del cerebro (Chávez Bustán, 2024).

Los receptores del dolor y sus vías nerviosas varían según las diferentes regiones del cuerpo, lo que explica por qué la percepción del dolor puede diferir dependiendo de la ubicación y el tipo de lesión. El dolor agudo es esencial para la supervivencia del organismo, ya que actúa como un sistema de alarma que advierte sobre peligros que podrían comprometer la integridad física (Bergeron et al., 2020).

Características principales:

- Se produce como consecuencia de un daño tisular (real o potencial).
- Sirve como mecanismo de advertencia frente a lesiones en desarrollo.
- Su duración está relacionada con el proceso de reparación de los tejidos.
- Puede reaparecer incluso después de que la lesión haya cicatrizado
- Es un síntoma asociado con traumas, cirugías, procedimientos médicos y enfermedades agudas.
- Su duración puede ir desde unos pocos minutos hasta varias semanas.

Torsión ovárica

La torsión ovárica ocurre cuando el ovario se gira sobre los ligamentos que lo sostienen, afectando frecuentemente también a la trompa de Falopio, en cuyo caso se denomina torsión anexial. El ovario está conectado a la pelvis mediante el ligamento infundibulopélvico (que contiene los vasos ováricos principales) y al útero a través del ligamento útero-ovárico (Baron & Mathai, 2025).

El ovario recibe sangre de las arterias ováricas y uterinas. La torsión de los ligamentos provoca congestión venosa, edema y compresión arterial, lo que puede interrumpir el flujo sanguíneo hacia el ovario. Esto genera síntomas como dolor intenso, si no se trata rápidamente, puede llevar a necrosis, pérdida del ovario e infertilidad (Shelby, 2025).

Embarazo ectópico

Un embarazo ectópico ocurre cuando el tejido fetal se implanta fuera del útero o en áreas anormales o con cicatrices dentro del útero. Este tipo de embarazo es potencialmente peligroso, ya que puede causar alta morbilidad y mortalidad si no se diagnostica y trata a tiempo. Los síntomas más comunes

incluyen dolor abdominal, sangrado vaginal o síntomas inespecíficos como náuseas y vómitos (Zambrano-Castro et al., 2021).

El sitio más frecuente de implantación ectópica es la región ampular de la trompa de Falopio, donde ocurren aproximadamente el 95% de los casos, aunque también puede desarrollarse en otras porciones tubáricas como el istmo o el infundíbulo. En casos de embarazos asociados a cicatrices de cesárea, el blastocisto puede migrar al miometrio a través del defecto cicatricial. Estos embarazos se clasifican según la profundidad de la implantación: tipo 1 (cercano a la pared uterina) y tipo 2 (más próximo a la vejiga) (Mummert & Gnugnoli, 2023).

2.4.3 ***Signos y síntomas mamarios***

Mastalgia

La mastalgia, conocida también como "dolor de mamas", es una afección que muchas mujeres experimentan en algún momento de sus vidas. Aunque suele generar preocupación por su posible relación con el cáncer de mama, en la mayoría de los casos no está asociada a esta enfermedad. Sin embargo, será necesario consultar con un médico para descartar esta posibilidad, especialmente si se presentan otros síntomas como la aparición de una masa, nódulo, tejido engrosado, secreción por el pezón o inflamación (Ormachea Flores, 2022).

Si el dolor está localizado en una zona específica de la mama, puede ser recomendable realizar una ecografía. Generalmente, este dolor está relacionado con afecciones benignas, como cambios fibroquísticos, quistes o fibroadenomas. En muchos casos, no se identifica una causa específica para el dolor (Chávez Bustán, 2024).

Clasificación de la mastalgia Dolor mamario cíclico

Este tipo de mastalgia es común en mujeres de entre 20 y 40 años que todavía tienen menstruación. Suele aparecer al final del ciclo menstrual, aproximadamente una semana antes del inicio del sangrado. Durante este periodo, las mujeres pueden experimentar sensibilidad, dolor o inflamación en las mamas, síntomas que tienden a mejorar en otras etapas del ciclo. Por lo general, el dolor afecta las partes superiores y externas de ambas mamas y puede extenderse hacia la zona debajo del brazo. En la mayoría de los casos, este dolor está relacionado con las fluctuaciones hormonales del ciclo menstrual (Iacovides et al., 2015).

Dolor mamario no cíclico

Este tipo de dolor no tiene relación con los patrones del ciclo menstrual. Las mujeres que lo experimentan suelen describir una sensación de pinchazos, sensibilidad o dolor localizado en una o más áreas de la mama, en lugar de molestias generalizadas. Esta categoría de mastalgia es más frecuente después de la menopausia. Puede ser constante o intermitente y, en algunos casos, está relacionado con afecciones como la costochondritis (inflamación del

cartílago que conecta las costillas con el esternón). Este dolor puede mitigarse con medicamentos antiinflamatorios como el ibuprofeno (comercializado como Advil o Motrin) (Penha et al., 2021).

Nódulos mamarios

Un nódulo mamario es un bulto que se desarrolla en el tejido del seno y puede variar en su apariencia y textura. Dependiendo de su naturaleza, los nódulos pueden presentar características diferentes, como:

- Un bulto definido con bordes claros.
- Una zona firme o endurecida dentro de la mama.
- Una región más gruesa y elevada que contrasta con el tejido circundante.

Signos adicionales asociados con un nódulo mamario

- Cambios en la piel, como enrojecimiento, áreas rosadas o alteraciones de color.
- Formación de hoyuelos o pequeñas depresiones en la piel, a veces con una textura similar a la cáscara de una naranja.
- Cambio en el tamaño del seno, haciendo que uno se vea más grande que el otro.
- Modificaciones en el pezón, como inversión (el pezón se retrae hacia adentro) o secreción de líquidos.
- Dolor persistente o sensibilidad en un área específica del seno, incluso después del período menstrual.

Un nódulo mamario puede ser una señal de cáncer de mama, por lo que es fundamental que sea evaluado por un profesional de la salud. Esto es especialmente importante después de la menopausia. Sin embargo, es importante destacar que la mayoría de los nódulos mamarios son benignos y no están relacionados con el cáncer (Santamaria-Durán et al., 2022).

Secreción anormal del pezón

La secreción del pezón se refiere a la salida de líquido por el pezón. Es un síntoma habitual durante el embarazo y la lactancia, pero en otras circunstancias, podría o no ser motivo de preocupación. No obstante, es recomendable acudir a un profesional de la salud para una evaluación si la secreción aparece como un síntoma nuevo. En el caso de los hombres, cualquier presencia de secreción debe ser evaluada médicamente (Paris et al., 2022).

La secreción puede ocurrir en uno o ambos pezones. Puede manifestarse al presionar los pezones o las mamas, o bien de manera espontánea, sin necesidad de estímulo. En este último caso, se conoce como secreción espontánea. El líquido puede salir a través de uno o varios conductos lácteos (Fontecha, 2022).

Características del líquido:

Color: Puede ser lechoso, transparente, amarillo, verde, marrón, gris o contener sangre.

Consistencia: Puede variar entre ser fluido y pegajoso o fluido y acuoso.

2.4.4 Infecciones

Síntomas urinarios:

Disuria

La disuria es la sensación de dolor, ardor, escozor o picazón en la uretra o el meato uretral durante la micción. Este malestar generalmente ocurre cuando la orina entra en contacto con el revestimiento mucoso uretral que está inflamado o irritado. La sensación de ardor o dolor se ve intensificada por la contracción del músculo detrusor y el movimiento peristáltico de la uretra, lo que estimula los receptores de dolor submucosos (Sanchez & Pajuelo-Reyes, 2020).

Es importante distinguir la disuria verdadera de otros síntomas similares, ya que también puede presentarse en condiciones como cistitis intersticial, prostatitis o dolor en la zona suprapúbica o retropúbica, que no están relacionados directamente con la micción. Esta condición puede ser provocada por diversas causas, como infecciones del tracto urinario (ITU), inflamación de la vejiga, infecciones de transmisión sexual (ITS), o problemas más graves como cálculos renales (Parth S, 2025).

Frecuencia urinaria Micción frecuente

La micción frecuente ocurre cuando una persona siente la necesidad de orinar más veces de lo usual (Rodríguez Martínez et al., 2021).

La orina es el líquido que el cuerpo utiliza para eliminar desechos. Está compuesta por agua, ácido úrico, urea, toxinas y otros desechos filtrados por los riñones. Estos órganos juegan un papel crucial en este proceso (Casos Hospital De La Mujer et al., 2022).

La orina se acumula en la vejiga hasta que alcanza un nivel que provoca la necesidad de vaciarla. En ese momento, el cuerpo expulsa la orina (Velazco Brito et al., 2023).

Es importante diferenciar la frecuencia urinaria de la incontinencia urinaria. La incontinencia implica la pérdida de control de la vejiga, mientras que la frecuencia urinaria solo se refiere a la necesidad de orinar más a menudo, aunque ambos problemas pueden ocurrir simultáneamente (Rodríguez Soto et al., 2024).

Por lo general, las personas orinan entre 6 y 7 veces al día. Se considera micción frecuente cuando una persona necesita orinar más de 7 veces en 24 horas, especialmente si consume alrededor de 2 litros de líquidos (Sánchez et al., 2024).

Dolor (en caso de cistitis relacionada con infecciones del tracto urinario)

La cistitis es una infección del tracto urinario inferior, específicamente de la vejiga. Se puede clasificar en dos tipos: no complicada y complicada. La cistitis no complicada se refiere a infecciones del tracto urinario inferior en personas sanas, tanto hombres como mujeres no embarazadas. Esta forma generalmente se debe a una infección bacteriana en la vejiga (Ormachea Flores, 2022).

Por otro lado, la cistitis complicada involucra factores de riesgo que pueden aumentar la gravedad de la infección o la posibilidad de que el tratamiento con antibióticos no sea efectivo. Las mujeres son más propensas a desarrollar cistitis debido a la cercanía del recto al meato uretral y la longitud relativamente corta de la uretra (Tayyeb & Gupta, 2023).

Este tema abarca tanto la evaluación como el tratamiento de la cistitis, destaca el papel fundamental del equipo de salud interdisciplinario en el manejo de los pacientes afectados por esta afección (Mayo Clinic, 2022).

Fiebre y escalofríos

En casos de infecciones pélvicas graves como abscesos o enfermedad inflamatoria pélvica. La fiebre es un incremento temporal de la temperatura del cuerpo, que generalmente forma parte de la respuesta del sistema inmunológico ante una infección (Mayo Clinic, 2022).

Los escalofríos son una sensación de frío que ocurre después de estar expuesto a un ambiente frío. También pueden referirse a un episodio de temblores acompañados de palidez y sensación de frío (Mayo Clinic, 2022).

Dolor durante las relaciones sexuales (dispareunia)

Puede ser causado por infecciones vaginales, vaginismo o EIP. La dispareunia es un dolor durante las relaciones sexuales, común en las mujeres, que afecta entre el 3 % y el 18 % de la población mundial. Se clasifica en superficial (en la vulva o entrada vaginal) y profunda (en la parte interna de la vagina o pelvis). Además, puede ser primaria (dolor desde el inicio de la relación sexual) o secundaria (dolor que aparece después de haber tenido relaciones sin molestias) (Tayyeb & Gupta, 2023).

Este dolor a menudo se asocia con vulvodinia y puede generar dificultades sexuales, afectando la salud mental y emocional, provocando ansiedad, depresión, baja autoestima y problemas en las relaciones. Es fundamental tratar este trastorno a tiempo para mejorar la calidad de vida de las personas afectadas (Muhammad T, s. f.).

Causas físicas

Dolor al ingreso del pene

Puede estar relacionado con la falta de lubricación, que puede ocurrir por insuficiente estimulación previa, o por factores hormonales como la menopausia, el parto o la lactancia. Algunos medicamentos también pueden

afectar la lubricación, como los antidepresivos, antihistamínicos y anticonceptivos. Lesiones, traumatismos o irritación por accidentes, cirugías o infecciones también pueden causar dolor, al igual que el vaginismo (espasmos involuntarios de los músculos vaginales). En algunos casos, problemas congénitos como la agenesia vaginal o un himen imperforado pueden ser la causa (Tsamantioti & Mahdy, 2023).

Dolor intenso

El dolor profundo suele ocurrir con la penetración profunda y puede empeorar en ciertas posiciones. Las causas incluyen enfermedades como la endometriosis, fibromas uterinos, cistitis, el síndrome de colon irritable, afecciones del suelo pélvico. También, cirugías o tratamientos médicos como la histerectomía o tratamientos contra el cáncer pueden contribuir al dolor (Iacovides et al., 2015).

Causas emocionales

Factores emocionales, como la ansiedad, depresión, estrés o problemas de relación, pueden afectar la excitación sexual y provocar dolor. El estrés puede hacer que los músculos pélvicos se contraigan, causando molestias. Los antecedentes de abuso sexual también pueden influir en el dolor durante las relaciones sexuales, aunque no todas las personas afectadas lo padecen (Bergeron et al., 2020).

2.4.5 Infertilidad

A lo largo de la historia, la infertilidad ha sido caracterizada como aquella afección médica que posee manifestaciones en la incapacidad para alcanzar un embarazo posterior a tener relaciones sexuales sin ningún tipo de protección de forma regular por al menos un período de 12 meses o más. En concordancia con variadas literaturas, no solo se puntualiza en la incapacidad para concebir sino también se basa en aquellas pérdidas gestacionales repetidas. Sin embargo, es crucial destacar que la infertilidad no es equivalente a esterilidad. En algunos casos, con la intervención apropiada, las parejas infértiles adquieren la posibilidad de concebir. Esta condición se entiende de mejor forma como aquella interacción multifactorial de aspectos tanto biológicos como fisiológicos, en ocasiones hasta psicológicos, mismos que afectan la función reproductiva (MedlinePlus, 2023).

Aunque Ecuador registró una tasa de fertilidad de 2,15 hijos por mujer en 2018, el país ha experimentado un notable aumento en los casos de infertilidad entre las personas en edad reproductiva. Esto presenta una situación compleja respecto al problema de la infertilidad en la nación. La situación se complica aún más al considerar que, según datos recientes de la Organización Panamericana de la Salud (OPS), alrededor del 17% de la población ecuatoriana enfrenta problemas de infertilidad (Flores Poveda et al., 2021).

Es importante resaltar que la anamnesis juega un papel fundamental en el

diagnóstico de esta condición. A través de ella, se busca obtener detalles sobre el tiempo que la pareja o la mujer ha intentado concebir y su actividad sexual. Además, la edad de la mujer es un factor crucial, ya que, como sabemos, su capacidad reproductiva disminuye con el paso del tiempo (Jofre et al., 2021).

El historial ginecológico es una herramienta clave que debe ser revisada, e incluye preguntas sobre el ciclo menstrual, ya que la regularidad de este puede sugerir anovulación en mujeres menores de 35 años. Síntomas como menorragia o dismenorrea podrían ser indicativos de condiciones como pólipos uterinos, fibromas o endometriosis. Además, un ciclo menstrual irregular podría señalar anovulación o enfermedades asociadas con el endometrio. No obstante, a pesar de los avances tecnológicos en diagnóstico y tratamiento, el origen de la infertilidad sigue sin identificarse en un 10-20% de los casos (Baños Candenás, 2024).

El tratamiento de esta afección varía ampliamente en dependencia de la causa subyacente, la edad de la pareja, el tiempo que han permanecido infértiles, así como sus preferencias personales. Generalmente los tratamientos más convencionales son manejados con medicamentos que mejoran la ovulación, entre algunos ejemplares encontramos el citrato de clomifeno o letrozol. Ya abordando otros procedimientos más invasivos encontramos a las cirugías como la laparoscopia o la histeroscopia, estas pueden ser consideradas cuando se diagnostica algún obstáculo en las trompas de Falopio o condiciones uterinas que interfieran en la concepción (Militello et al., 2022).

Desde una perspectiva económica, abordar la infertilidad puede implicar una inversión financiera significativa. Tratamientos como la fecundación in vitro (FIV) o la inseminación intrauterina (IIU) suelen tener costos elevados, generalmente no son cubiertos por todos los sistemas de salud. Según la American Society for Reproductive Medicine (2019), el costo promedio de un ciclo de FIV en Estados Unidos varía entre \$12,000 y \$17,000, en muchos casos las parejas necesitan varios ciclos para lograr el éxito (Sánchez et al., 2024).

En conclusión, la infertilidad representa un desafío en constante aumento en el ámbito global de la salud. Según la OMS (2023), se calcula que aproximadamente el 10% de la población mundial padece esta condición. Además, la OMS clasifica la infertilidad como una de las cinco discapacidades más graves que afectan a las generaciones más jóvenes. Los datos del Grupo de Trabajo sobre Salud Materna indican que cerca de 50 millones de parejas en todo el mundo se enfrentan a problemas relacionados con la infertilidad (LUCIO VASQUEZ, 2021).

Asociados a alteraciones hormonales Hirsutismo

Esta condición fue mencionada por primera vez en 1923 por Clémentine Delait, conocida como la "dama barbuda de Plombières-les-Bains" en Francia., mostró un desarrollo excesivo de vello en un esquema similar al que desarrolla

el sexo masculino. Desde entonces, se han realizado diversas investigaciones y se ha comprendido de mejor manera relacionándose varios factores hormonales, entre ellos el alto nivel de andrógenos, trastornos como el síndrome de ovario poliquístico (SOP) o la hiperplasia suprarrenal congénita (Chávez Bustán, 2024).

Esta enfermedad se caracteriza principalmente por un crecimiento excesivo de vello en áreas del cuerpo humano como la cara, el pecho, la espalda, la parte inferior del abdomen, los brazos o las piernas, así como virilización, con manifestaciones clínicas que incluyen cambios en la voz, aumento muscular, hipertrofia del clítoris, des feminización con involución mamaria, acné, seborrea o aumento de la grasa en el cabello. Es importante destacar que existen diferentes grados de expresión y percepción, por lo que lo que se considera excesivo puede variar según el individuo (Balladares et al., 2025).

La afección mencionada está relacionada con varios factores, siendo el origen étnico uno de los más destacados. Se ha observado que las personas de ascendencia mediterránea, del Oriente Medio y del sur de Asia son más propensas a experimentar un mayor crecimiento de vello corporal sin una causa subyacente. Además, la obesidad puede contribuir a esta condición, ya que el exceso de peso puede aumentar la producción de andrógenos. Finalmente, las inestabilidades hormonales, como el síndrome de ovarios poliquísticos, también están vinculadas a esta afección, ya que los ovarios producen niveles más altos de andrógenos de lo habitual (MedlinePlus, 2023).

En Ecuador más del 5-10 % de la población poseerán SOP, aproximadamente el 10% hirsutismo idiopático y el restante de la población tendrá trastornos relacionados con fármacos con un 80%, que incluyen hiperplasia suprarrenal congénita no clásica, hiperandrogenismo con resistencia a la insulina y acantosis nigricans (Chávez Bustán, 2024).

Acné persistente

El acné es una afección muy habitual en las consultas dermatológicas de todo el mundo. Constituye ser un trastorno de la piel que sucede cuando los folículos pilosos se obstruyen con grasa y células cutáneas muertas. Esta enfermedad es causante de aquellos puntos blancos, puntos negros o granos. Es un padecimiento de amplia prevalencia, gran repercusión psicológica y con un impacto en el deterioro de la calidad de vida, que la llevan al primer plano de la actualidad científica (Militello et al., 2022).

Se han identificado una variedad de factores asociados con el acné en mujeres adultas, pero a pesar de todas las investigaciones, aún se desconocen las razones exactas que explican el aumento significativo del acné durante esta etapa de la vida y los factores asociados con su aumento (Santamaria-Durán et al., 2022).

Uno de los contribuyentes hormonales más importantes al acné en las mujeres es el síndrome de ovario poliquístico (SOP), un trastorno endocrino común que afecta del 5 al 10 por ciento de las mujeres en edad fértil. El síndrome de

ovario poliquístico se caracteriza por un desequilibrio hormonal en el que los ovarios producen altos niveles de andrógenos (hormonas masculinas) como la testosterona, que pueden alterar el ciclo menstrual y provocar problemas como infertilidad, crecimiento excesivo de vello y acné (Rodríguez Martínez et al., 2021).

El vínculo entre el síndrome de ovario poliquístico y el acné es un aumento de los andrógenos, que estimulan las glándulas sebáceas de la piel para que produzcan más sebo. El exceso de grasa puede obstruir los poros y favorecer la aparición de acné. Además, los niveles elevados de insulina son comunes en mujeres con síndrome de ovario poliquístico debido a la resistencia a la insulina, lo que puede aumentar la inflamación y empeorar el acné (Guacho-Guacho et al., 2022).

El tratamiento del acné asociado al SOP a menudo involucra enfoques multifacéticos, incluyendo el uso de anticonceptivos orales para regular los niveles hormonales, medicamentos que reducen la producción de sebo, en algunos casos, medicamentos específicos para mejorar la resistencia a la insulina. Es crucial que las mujeres con SOP reciban un diagnóstico adecuado y un tratamiento personalizado para controlar tanto los síntomas del acné como los del síndrome (Ormachea Flores, 2022).

Sofocos

Los sofocos son una de las manifestaciones más comunes y características de la menopausia, pero también pueden estar relacionados con otras condiciones, como la disfunción ovárica. Un sofoco es una sensación de calor intenso y repentina, generalmente acompañada de sudoración excesiva, enrojecimiento de la piel, en algunos casos, escalofríos posteriores. Estos episodios pueden durar desde unos pocos minutos hasta varios minutos, pueden ocurrir varias veces al día (Peiró Rocher, 2023).

La disfunción ovárica, que puede ocurrir en mujeres jóvenes, se produce cuando los ovarios no producen suficientes hormonas, como el estrógeno, lo que provoca un desequilibrio hormonal similar al de la menopausia. En este caso, los sofocos pueden ser uno de los primeros signos de la disfunción ovárica. Este trastorno puede ser causado por factores genéticos, autoinmunes, infecciones o tratamientos médicos, como la quimioterapia. Las mujeres con disfunción ovárica pueden experimentar sofocos, junto con otros síntomas como irregularidades menstruales y problemas de fertilidad (Serrano, 2023a).

El tratamiento de los sofocos depende de su causa subyacente. En el caso de la menopausia, se puede recurrir a terapias hormonales para aliviar los síntomas, aunque los riesgos asociados a estas terapias deben ser cuidadosamente evaluados. En mujeres con disfunción ovárica, se pueden emplear tratamientos similares, como la terapia de reemplazo hormonal, para restablecer el equilibrio hormonal y reducir la intensidad de los sofocos. (Peiro Josse, 2023).

Galactorrea

Los trastornos en la producción de prolactina son un desorden endocrino relativamente frecuente, las prolactinomas son la enfermedad neuroendocrina más común. Estos trastornos se presentan con mayor frecuencia en mujeres en edad fértil. Es recomendable medir los niveles de prolactina en cualquier paciente que presente síntomas como hipogonadismo, galactorrea, infertilidad o alteraciones en el ciclo menstrual (Militello et al., 2022).

El diagnóstico de hiperprolactinemia se realiza mediante la medición de prolactina en suero en condiciones basales. Tras confirmar un nivel elevado de prolactina, es esencial identificar su causa. Las posibles causas de hiperprolactinemia incluyen factores fisiológicos, que no requieren tratamiento, causas idiopáticas, microprolactinomas o macroprolactinomas, ciertos medicamentos, o afecciones secundarias como el síndrome de ovario poliquístico, hipotiroidismo, insuficiencia renal o hepática. El objetivo del tratamiento es reducir los niveles de prolactina, restaurar la función gonadal y disminuir el tamaño del tumor (Militello et al., 2022).

2.4.6 Prolapso o cambios anatómicos

El piso pélvico femenino está conformado por músculos y tejido conectivo, brindando soporte a los órganos que se alojan en esta estructura (vejiga, uretra, útero y recto). Esta estructura se ve afectada cuando existe un aumento de la presión intraabdominal; puede darse por la edad, partos vaginales frecuentes, cirugías previas que involucran el piso pélvico como la histerectomía. La lesión directa sobre el piso pélvico puede predisponer a la mujer a desarrollar prolapso de los órganos pélvicos (POP) (Zuñiga et al., 2023).

Se conoce como el prolapso de órganos pélvicos al descenso de una o varias estructuras ubicadas en la pelvis (vejiga, útero, vagina) desde su ubicación normal hacia la abertura vaginal (Lucio, 2021).

Sensación de peso o presión pélvica

Las manifestaciones clínicas en las pacientes con prolapso de órganos pélvicos (POP), se pueden presentar con síntomas relacionados con la estructura prolapsada, como puede ser una protuberancia, presión vaginal o con síntomas asociados que influyen en la disfunción urinaria, defecación o sexual. 30Además, se mencionan otros síntomas como la lumbalgia o el dolor pélvico, pero aún no existe información significativa en los estudios realizados (Guerra Garijo et al., 2024).

Las pacientes con POP suelen referir presión vaginal, sensación de abultamiento vaginal o que algo se cae de la vagina. En un estudio realizado de 1.912 mujeres con POP se encontró que el 67% de las pacientes referían tener "un bulto o de que algo se está cayendo de la vagina".

Aunque las quejas de la sensación de bulto están asociadas con la presencia

de prolapso, solo se correlaciona débilmente con la etapa de prolapso y no predice el sitio del prolapso (Sánchez et al., 2024).

Para el diagnóstico de POP es importante realizar el examen pélvico para poder establecer el grado o estadio en el cual presenta la paciente. Además, de realizar una historia médica adecuada en el cual se pueda determinar los síntomas asociados, como los problemas urinarios, defecatorios y sexuales que se asocian con POP (Zuñiga et al., 2023).

En cuanto a los componentes del examen físico de la mujer con POP incluye la primera parte que es la inspección visual del área vulvar, perineal y perianal con la paciente en posición de litotomía dorsal. En la examinación visual se debe de tener en cuenta el diámetro transversal del hiato genital, protrusión de las paredes vaginales o el cuello uterino, longitud y condición del perineo (LUCIO VASQUEZ, 2021).

El examen con espéculo y el examen pélvico manual se consideran los exámenes primarios para la evaluación del POP. El paciente se somete a una litotomía dorsal y luego se pone de pie, en relajación y en esfuerzo. Otro examen importante es el examen rectovaginal, que ayuda a diagnosticar el enterocele, diferenciar entre rectocele y enterocele, evaluar la integridad del cuerpo perineal y detectar la presencia de prolapso rectal (Militello et al., 2022).

Bultos en la región genital

Existen múltiples lesiones quísticas en el perineo femenino, entre ellas destacan los quistes de Bartolino, las hernias o los prolapsos anteriormente mencionados (Sánchez et al., 2024).

Quistes de Bartolino

Las glándulas de Bartolino son simétricas y bilaterales. Están ubicados debajo de la membrana perineal, detrás del saco perineal superficial y detrás de la abertura vaginal. La mucina secretada por estas glándulas fluye hacia los conductos ubicados en el vestíbulo vaginal en las posiciones de las 4 y las 8 en punto. Son las análogas a las glándulas de Cowper en los hombres, mientras que las lesiones quísticas de la glándula de Bartolino son las lesiones quísticas periuretrales y perineales más comunes en las mujeres y pueden ser asintomáticas o, si se complican, dolorosas (Sánchez et al., 2024).

Las complicaciones más comunes son infección, bartolinitis y abscesos por drenajes bloqueados. La degeneración maligna es rara pero más común en personas mayores de 40 años (Alonso, 2024).

Hernias del suelo pélvico

Existen tres tipos de hernias del suelo pélvico. Hernias isquiáticas, obturadoras y perineales. La más rara es la enfermedad isquiática, que casi siempre se diagnostica y trata tarde (Guerra Garijo et al., 2024).

La hernia isquiática también se llama hernia ciática o glútea. Ocurre a través de la escotadura ciática, que está dividida en agujero ciático mayor o menor

por el ligamento sacroespinoso. Son las menos comunes de todas las hernias abdominales externas. La hernia obturatriz es una hernia muy rara que ocurre en aproximadamente el 1% de las personas y es una causa de obstrucción del intestino delgado en la que un asa del intestino delgado sobresale a través del orificio. Las hernias son causadas por defectos en la membrana obturatriz, que recorre el canal obturador, así como los vasos sanguíneos y los nervios. En estas hernias, el saco herniario es superficial al músculo obturador externo y profundo e inferior al músculo pectíneo, lo que hace que estas hernias sean pequeñas debido al pequeño tamaño del agujero obturador (Guerra Garijo et al., 2024).

La hernia perineal es la protrusión de vísceras pélvicas, intrabdominales o grasa a través de un defecto en la musculatura y fascias del suelo pélvico. Las hernias perineales se pueden clasificar en anteriores o posteriores en dependencia de su relación con el músculo perineal transverso. En las hernias anteriores el defecto se encuentra en el diafragma urogenital. Hablamos de hernia perineal posterior cuando protruye a través de los músculos elevadores del ano o entre el elevador del ano y los músculos coccígeos (Sánchez et al., 2024).

Como factores predisponentes de las hernias primarias encontramos: los partos por vía vaginal, el envejecimiento, personas obesas, las enfermedades del tejido conectivo y el estreñimiento crónico, las hernias secundarias o adquiridas son hernias incisionales verdaderas, como resultado de procedimientos perineales extensos como pueden ser las resecciones abdomino-perineales del recto, exenteración pélvica, la resección rectal parasacra o trans-esfinteriana, la histerectomía vaginal o la prostatectomía perineal. Las hernias primarias ocurren generalmente en mujeres mayores de 40 años con una clínica de presentación escasa o inespecífica en función de los órganos herniados (Guerra Garijo et al., 2024).

Incontinencia urinaria

La incontinencia urinaria (UI) es definida como cualquier pérdida de carácter involuntario de orina. Esta afección impacta de negativamente la calidad de vida de los individuos, así como su productividad, además puede llegar a inducir en los pacientes cuadros de depresión, ansiedad, o incluso aumento de las afecciones del tracto urinario, incremento del riesgo de caídas y fracturas que no son traumáticas de la columna vertebral (en féminas mayores) (Zuñiga et al., 2023).


Para abordar esta afección debemos guiarnos por el grado de contrariedad provocado por los síntomas que se estén padeciendo, las características específicas de cada individuo, la presencia de otras condiciones médicas, así también por el tipo de incontinencia urinaria que presente el o la paciente. El manejo encierra tanto tratamientos conservadores, como quirúrgicos, tratamientos farmacológicos y terapia física (Casos Hospital De La Mujer et al., 2022).

De esta manera la terapia física implica ejercicios para los músculos del suelo pélvico, ya que este es el principal enfoque preventivo y curativo para esta patología, pues es de reducido costo, de fácil adaptación y provee excelentes resultados a largo plazo. De la misma forma se recomienda instruir a la población sobre esta afección, con el fin de suministrar una red de apoyo a las féminas que la padecen, así como lograr la detección anticipada y evitar el agravamiento de la patología debido a la ausencia de tratamiento, que se da muchas veces por la desinformación. (Salazar Zuñiga et al., 2023).

Resumen clínico aplicado

La semiología ginecológica constituye la herramienta fundamental para la valoración integral de la paciente, permitiendo identificar signos y síntomas con precisión y establecer hipótesis diagnósticas fundamentadas. La correcta ejecución de la historia clínica, el examen físico y la selección racional de exámenes complementarios optimiza la detección temprana de patologías, orienta el manejo inicial y contribuye a la continuidad de cuidados. El dominio de estas competencias mejora la relación médico-paciente, aumenta la seguridad clínica y fortalece la toma de decisiones en el contexto ginecológico.

◆ Reflexiones del autor ◆

 ***Uno de los errores más frecuentes que cometen los estudiantes es patologizar lo que no comprenden. Por ejemplo, cree que todo flujo vaginal es una infección. Sin embargo, el cuerpo femenino tiene variaciones fisiológicas normales a lo largo del ciclo menstrual, de la edad y del contexto hormonal.***

Enseñar semiología ginecológica no es solo enseñar a reconocer lo anormal, sino a comprender qué es lo normal en cada etapa de la vida de una mujer. No hay dos pacientes iguales. Lo normal también tiene matices. Esa capacidad de distinguir lo particular en medio de lo general es lo que diferencia a un médico competente de uno superficial.

✓ COMENTARIOS FINALES

Este capítulo también nos recuerda que la medicina no se trata solo de acumular conocimientos, sino de aplicarlos con criterio y empatía. Cada paciente es un universo distinto, con miedos, dudas y experiencias que influyen en su salud. Nuestra tarea no es solo diagnosticar, sino generar confianza, ofrecer información clara y acompañar con respeto cada proceso.

Si aprendiste que detrás de cada hallazgo clínico hay una historia que merece ser escuchada, entonces habrás dado un paso crucial en tu formación. La verdadera excelencia médica no radica solo en saber mucho, sino en saber conectar, en mirar más allá de los síntomas y en comprender que, muchas veces, una palabra oportuna puede ser tan sanadora como el mejor tratamiento.

PREGUNTAS DE REVISIÓN

Cuando un médico realiza la historia clínica ginecológica, ¿qué es lo primero que busca?

- A) Un diagnóstico inmediato y definitivo
- B) Identificar antecedentes personales y familiares relevantes
- C) Decidir qué estudio de imagen solicitar
- D) Determinar el tratamiento desde la primera consulta

Un ciclo menstrual normal puede verse alterado por diversas condiciones. ¿Cuál de los siguientes síntomas indica un trastorno del ciclo?

- A) Leucorrea
- B) Dispareunia
- C) Metrorragia
- D) Disquecia

Cuando una paciente consulta por secreción vaginal anormal, ¿qué es lo más importante evaluar?

- A) Su edad
- B) El número de embarazos previos
- C) Fecha de la última menstruación
- D) Color, olor, cantidad y consistencia

La insuficiencia ovárica prematura es un trastorno que puede afectar la fertilidad. ¿Cuál es su principal manifestación clínica?

- A) Hipermenorrea
- B) Oligomenorrea
- C) Amenorrea
- D) Dismenorrea

En el tacto bimanual, el médico evalúa estructuras internas clave. ¿Cuáles?

- A) Solo la vagina
- B) Solo el útero
- C) Útero y anexos

D) Clítoris y labios menores

En una exploración mamaria, ¿qué hallazgo podría indicar una patología maligna?

- A) Secreción láctea bilateral
- B) Nódulo móvil y doloroso
- C) Retracción del pezón y piel de naranja
- D) Mastalgia cíclica

Para una adecuada exploración ginecológica, la paciente debe adoptar una posición específica. ¿Cuál es la más recomendada?

- A) Genupectoral
- B) Decúbito dorsal
- C) Litotomía
- D) Fowler

La detección temprana del cáncer cervicouterino salva vidas. ¿Qué método se utiliza con mayor frecuencia para este propósito?

- A) Ultrasonido pélvico
- B) Prueba de Papanicolaou
- C) Histeroscopia
- D) Laparoscopia

Una mujer premenopáusica consulta por sangrado uterino anormal. ¿Cuál es el estudio inicial más útil?

- A) Biopsia endometrial
- B) Ultrasonido transvaginal
- C) Resonancia magnética
- D) Histeroscopia

La enfermedad inflamatoria pélvica es una de las principales causas de infertilidad. ¿Qué síntoma se asocia más frecuentemente con esta condición?

- A) Amenorrea secundaria
- B) Prurito vaginal
- C) Hipermenorrea
- D) Dolor pélvico crónico

Referencias bibliográficas

- Arango Villa, Á. I., Buitrago Duque, C. A., Monsalve Arango, C. Y., Buenaventura Collazos, D. C., Jaramillo González, D. C., Saldarriaga Hernández, E. C., Cataño Muñoz, E., Sánchez Díaz, E., Restrepo Payán, H., Tamayo Muñoz, J., Becerra Ruiz, L., Hurtado Martínez, L., Jaramillo Jaramillo, L. I., Martínez Sánchez, L. M., Jiménez Obando, M., Mejía Carmona, M. A., Hormaza Ángel, M. P., Restrepo Moreno, M., Aristizábal Henao, N., & Lobo Salas, Y. F. (2024). *Endocrinología Ginecológica: Claves para la práctica en la actualidad*. <http://hdl.handle.net/20.500.11912/12010>
- Balladares, M. I. M., Arguello, B. E. D. L. C., Quichimbo, E. O. B., Samaniego, M. J. M., Espinoza, C. E. R., Flores, G. C. V., & León, M. F. C. (2025). Diagnóstico y tratamiento avanzado del cáncer de cérvix. *INSPIPILIP*, 9(28). <https://doi.org/10.31790/INSPIPILIP.V9I27.718>
- Baños Candenás, L. (2024). *Impacto perinatal de la metrorragia del primer trimestre*. <https://riuma.uma.es/xmlui/handle/10630/30990>
- Bedoya, H. (2020). *Virus del Papiloma Humano - VPH en mujeres - VPH en Ecuador. - INSPI-INSPI*. <https://www.investigacionsalud.gob.ec/virus-del-papiloma-humano-vph-en-mujeres-vph-en-ecuador/>
- Bergeron, S., Reed, B. D., Wessellmann, U., & Bohm-Starke, N. (2020). Vulvodynia. *Nature Reviews. Disease Primers*, 6(1). <https://doi.org/10.1038/S41572-020-0164-2>
- Bosch, E., Alviggi, C., Lispi, M., Conforti, A., Hanyaloglu, A. C., Chuderland, D., Simoni, M., Raine-Fenning, N., Crépieux, P., Kol, S., Rochira, V., D'Hooghe, T., & Humaidan, P. (2021). Reduced FSH and LH action: implications for medically assisted reproduction. *Human Reproduction*, 36(6), 1469-1480. <https://doi.org/10.1093/HUMREP/DEAB065>
- Carvajal, J. B. M. (2022). *MANUAL DE OBSTETRICIA Y GINECOLOGÍA XIII EDICIÓN*.
- Casos Hospital De La Mujer, R. DE, Gerardo García Hernández Villahermosa, G., & Académica Ciencias De La Salud, D. DE. (2022). *Histerectomía total laparoscópica de corta estancia; reporte de casos. Hospital de la Mujer*. <https://ri.ujat.mx/handle/200.500.12107/5172>
- Chávez Bustán, E. A. (2024). *Hirsutismo: manifestaciones clínicas y estudios hormonales*. <http://dspace.unach.edu.ec/handle/51000/14245>
- Delgado, L. O., Pino, M. Y. R., Valle, M. V., Yanes, N. M. D., Delgado, L. O., Pino, M. Y. R., Valle, M. V., & Yanes, N. M. D. (2021). Contribución de los estudios por imágenes en el diagnóstico de cáncer de mama. *Revista Finlay*, 11(4), 423-435. http://scielo.sld.cu/scielo.php?script=sci_arttext&pid=S2221-24342021000400423&lng=es&nrm=iso&tlng=es
- Dexeus. (2023). *Cirugías ginecológicas: ¿sabes cuáles son las más frecuentes?* <https://www.dexeus.com/blog/buenos-habitos/cirugias-ginecologicas/>

- Ferries-Rowe, E., Corey, E., & Archer, J. S. (2020). Primary Dysmenorrhea: Diagnosis and Therapy. *Obstetrics and Gynecology*, 136(5), 1047-1058. <https://doi.org/10.1097/AOG.0000000000004096>
- Fienco, C. I. C., Fienco, C. I. C., Buste, J. J. B., Pincay, A. D. G., & Sánchez, E. T. F. (2024). Anticuerpo de treponema pallidum para la detección de sífilis en la población Manabí Ecuador. *Polo Del Conocimiento*, 9(3), 2408-2433. <https://doi.org/10.23857/pc.v9i3.6797>
- Flores Poveda, K. A., Flores Subía, D. L., Naranjo Alban, S. A., & Saldarriaga Galarza, R. R. (2021). Protocolo diagnostico en amenorrea primaria. *RECIAMUC*, 5(1), 340-349. [https://doi.org/10.26820/RECIAMUC/5.\(1\).ENE.2021.340-349](https://doi.org/10.26820/RECIAMUC/5.(1).ENE.2021.340-349)
- Fontecha, L. A. B. (2022). El ecosistema social y los modos de supervivencia individual. Criterios para estudiar la corrupción y la criminalidad. *Revista Filosofía UIS*, 21(2), 201-228. <https://doi.org/10.18273/REVFIL.V21N2-2022009>
- García, M. , & M. D. (2021). *ESTUDIO DE LOS NIVELES DE FSH Y SU RELACIÓN CON LA FERTILIDAD*. .
- GIRALDO, J. L. (2023). *QUIERO UN BEBÉ EBOOK* | | Casa del Libro México. <https://latam.casadellibro.com/ebook-quiero-un-bebe-ebook/9786287667006/14144917>
- Gómez Tibán, N. M. (2024). *EVALUACIÓN DE LAS CONCENTRACIONES SÉRICAS DE PROLACTINA EN RELACIÓN AL USO DE ANTICONCEPTIVOS HORMONALES EN MUJERES DE EDAD FÉRTIL (18-29 AÑOS) DE LA FACULTAD DE CIENCIAS DE LA SALUD*. Universidad Técnica de Ambato/ Facultad de Ciencias de Salud /Carrera de Laboratorio Clínico. <https://repositorio.uta.edu.ec/handle/123456789/41931>
- Grace Fitzgerald. (2024). *Gynaecological History - OSCE - Key Symptoms and Signs - TeachMeObGyn*. <https://teachmeobgyn.com/history-taking-examinations/history-%20taking/gynaecological/>
- Guacho-Guacho, M. M., Rosero-Ordóñez, S. F., & Flores-Brito, P. R. (2022). Estrategia de intervención educativa sobre el examen de papanicolaou en mujeres de 25 a 64 años. *Revista Arbitrada Interdisciplinaria de Ciencias de La Salud. Salud y Vida*, 6(11), 4. <https://doi.org/10.35381/s.v.v6i11.1556>
- Guerra Garijo, T., Ruiz, S. M., Meliá, B. W., Bustillos, R. C., María, M., Garijo, G., & Guerra Escarda, A. (2024). Tipos de hernias del suelo pélvico. *Seram*, 1(1). <https://www.piper.espacio-seram.com/index.php/seram/article/view/10215>
- Guzmán, M. (2023a). *Sistema urinario*. KenHub.
- Guzmán, M. (2023b). *Vagina*. KenHub.
- Guzmán, M. (2024). *Endometrio*. KenHub.
- Iacovides, S., Avidon, I., & Baker, F. C. (2015). What we know about primary

dysmenorrhea today: A critical review. *Human Reproduction Update*, 21(6), 762-778. <https://doi.org/10.1093/HUMUPD/DMV039>

IGALENO. (2022). *Cómo realizar Historia Clínica en Ginecología y Obstetricia*. <https://www.igaleno.com/blog/historia-clinica-ginecologia/>

Infermera Virtual. (2019). *SISTEMA REPRODUCTOR FEMENINO: ANATOMÍA*.

Jáuregui, E., Galvis, M., Moncaleano, V., González, K., & Muñoz, Y. (2021). Valores de referencia de la densidad mineral ósea por densitometría tipo DXA en una población adulta sana de Bogotá. *Revista Colombiana de Reumatología*, 28(1), 46-51. <https://doi.org/10.1016/J.RCREU.2020.06.010>

Jofre, H., Molina, V., Elizabeth, J., Rodas, J., Ivis, J., Rodas, G. J., Carlos, J., & Jara, A. V. (2021). Amenorrea primaria, protocolo diagnóstico. *RECIMUNDO*, 5(2), 187-193. [https://doi.org/10.26820/recimundo/5.\(2\).abril.2021.187-193](https://doi.org/10.26820/recimundo/5.(2).abril.2021.187-193)

Kesavan, S. (2024a). *Examen pelviano - Ginecología y obstetricia - Manual MSD versión para profesionales*. <https://www.msdmanuals.com/es/professional/ginecolog%C3%ADa-y-obstetricia/abordaje-de-la-paciente-ginecol%C3%B3gica/examen-pelviano>

Kesavan, S. (2024b). *Obstetric and Gynecologic History - Gynecology and Obstetrics - MSD Manual Professional Edition*. <https://www.msdmanuals.com/professional/gynecology-and-obstetrics/approach-to-the-gynecologic-patient/obstetric-and-gynecologic-history>

Kesavan, S. (2024c). *Pruebas y procedimientos ginecológicos - Salud femenina - Manual MSD versión para público general*. <https://www.msdmanuals.com/es/hogar/salud-femenina/diagn%C3%B3stico-de-los-trastornos-ginecol%C3%B3gicos/pruebas-y-procedimientos-ginecol%C3%B3gicos>

LUCIO VASQUEZ, X. G. (2021). *CARACTERIZACIÓN DE LAS ALTERACIONES URINARIAS EN MUJERES CON PROLAPSO DE ÓRGANOS PÉLVICOS QUE ACUDEN AL HOSPITAL TEODORO MALDONADO CARBO, AÑO 2019 - 2020*. <http://repositorio.uees.edu.ec/123456789/3599>

Luna-Abanto, J., Gil-Olivares, F., & Deza Mendoza, Á. (2020). Conocimientos, actitudes y prácticas sobre la prueba de citología cervical en una población rural peruana. *Revista Habanera de Ciencias Médicas*, 19(1), 112-124. http://scielo.sld.cu/scielo.php?script=sci_arttext&pid=S1729-519X2020000100112&lng=es&nrm=iso&tlng=es

Mayo Clinic. (2022). *Fiebre - Síntomas y causas - Mayo Clinic*. <https://www.mayoclinic.org/es/diseases-conditions/fever/symptoms-causes/syc-20352759>

MAYO CLINIC. (2024). *Enfermedades de transmisión sexual (ETS) - Síntomas y causas -*

Mayo Clinic. <https://www.mayoclinic.org/es/diseases-conditions/sexually-transmitted-diseases-stds/symptoms-causes/syc-20351240>

MedlinePlus. (2023). *Resequedad vaginal: MedlinePlus enciclopedia médica*. <https://medlineplus.gov/spanish/ency/article/000892.htm>

Militello, J. L., Massi, M. J., Forestieri, O. Á., & Uranga, A. (2022). Hiperprolactinemia. *Salud de La Mujer. Enfoque Interdisciplinario de Su Proceso de Atención*, 1797-1810. <http://sedici.unlp.edu.ar/handle/10915/147808>

Ministerio de Salud Pública, C. (2021). *Atención a la pareja infértil en Cuba. Aspectos metodológicos - ECIMED*. <http://www.ecimed.sld.cu/2021/11/17/atencion-a-la-pareja-infertil-en-cuba-aspectos-metodologicos/>

Nguyen, J. H. D. (2023). *Anatomy, Abdomen and Pelvis: Female External Genitalia - PubMed*. <https://pubmed.ncbi.nlm.nih.gov/31613483/>

Oiseth, S. (2024). *Útero, Cuello Uterino y Trompas de Falopio: Anatomía*.

Ormachea Flores, C. C. (2022). *Perfil hormonal e índice de masa corporal en mujeres perimenopaúsicas con acné vulgar. Centro Médico Dozone medicina biológica. Lima, 2020. Universidad Privada Norbert Wiener*. <https://hdl.handle.net/20.500.13053/6582>

Paris, C., Zepeda, A., Muñoz, M., Camus, A., Catalán, P., Sotomayor, C., Luengo, R., Schulín-Zeuthem, C., Brieba, M., & Romero, P. (2022). Reserva ovárica y falla ovárica prematura en niñas y adolescentes postrasplante de progenitores hematopoyéticos. *Andes Pediatría*, 93(1), 19-26. <https://doi.org/10.32641/ANDESPEDIATR.V93I1.3693>

Peiró Rocher, J. (2023). Menopausia: más allá de los sofocos. *El Farmacéutico: Profesión y Cultura*, ISSN 0213-7283, No. 621 (Mayo 2023), 2023 (Ejemplar Dedicado a: Deporte y Salud Articular), Págs. 18-26, 621, 18-26. <https://dialnet.unirioja.es/servlet/articulo?codigo=8936676&info=resumen&idoma=SPA>

Pinkerton, J. (2023). *Dismenorrea - Ginecología y obstetricia - Manual MSD versión para profesionales*. <https://www.msmanuals.com/es/professional/ginecolog%C3%ADa-y-obstetricia/anomal%C3%ADas-menstruales/dismenorrea?ruleredirectid=755>

Prado-Peláez, J. G., Hernández-Pacheco, I., Ruvalcaba-Ledezma, J. C., Ceruelos-Hernández, M. del C. A., Prado-Peláez, J. G., Hernández-Pacheco, I., Ruvalcaba-Ledezma, J. C., & Ceruelos-Hernández, M. del C. A. (2021). VPH: generalidades, prevención y vacunación. *Journal of Negative and No Positive Results*, 6(2), 283-292. <https://doi.org/10.19230/JONNPR.3767>

Preti, M., Lewis, F., Carcopino, X., Bevilacqua, F., Ellis, L. B., Halonen, P., Hemida, R., Jach, R., Kesic, V., Kyrgiou, M., Maggino, T., Pedro, A., Querleu, D., Stockdale, C., Taumberger, N., Temiz, B. E., Vieira-Baptista, P., & Gultekin, M. (2025). Vulvar

inspection at the time of cervical cancer screening: European Society of Gynaecological Oncology (ESGO), International Society for the Study of Vulvovaginal Disease (ISSVD), European College for the Study of Vulval Disease (ECSVD), and European Federation for Colposcopy (EFC) consensus statements. *International Journal of Gynecological Cancer*, 35(1), 100007. <https://doi.org/10.1016/J.IJGC.2024.100007>

Rendón-Becerra, C. A., Gómez-Bravo, A., Erazo-Narváez, A. F., & Ortiz-Martínez, R. A. (2020). Exactitud diagnóstica de una escala histeroscópica para la detección de cáncer endometrial en pacientes con sangrado posmenopáusico y engrosamiento endometrial. *Revista Colombiana de Obstetricia y Ginecología*, 71(3), 237-246. <https://doi.org/10.18597/RCOG.3445>

Rodríguez Martínez, K., Martínez Araujo, A., Gutiérrez Rojas, Á., Flores Sánchez, R. M., Rodríguez Martínez, K., Martínez Araujo, A., Gutiérrez Rojas, Á., & Flores Sánchez, R. M. (2021). Hormona antimülleriana como marcador de respuesta ovárica en pacientes tratadas por fertilización in vitro. *Revista Cubana de Endocrinología*, 32(1). http://scielo.sld.cu/scielo.php?script=sci_arttext&pid=S1561-29532021000100004&lng=es&nrm=iso&tlng=es

Rodríguez Soto, D., Bravo Polanco, E., Aracelio Rodríguez Castellón, P., Cómo citar este artículo, C., La, B.-P. E., & Rodríguez Soto Policlínico Aracelio Rodríguez Castellón Cumanayagua Cienfuegos, D. (2024). La colposcopia: su importancia para la prevención del cáncer cérvico uterino. *MediSur*, 22(2), 349-352. http://scielo.sld.cu/scielo.php?script=sci_arttext&pid=S1727-897X2024000200349&lng=es&nrm=iso&tlng=es

Ruiz-Hoyos, B. M. (2020). Evaluación de la reserva ovárica: pasado, presente y futuro. *Revista Med*, 28(1), 77-88. <https://doi.org/10.18359/RMED.4605>

Salinas Matute, J. E. (2024). *Estrategias Innovadoras para la Promoción del Aprendizaje Significativo en la Educación Universitaria: Un Enfoque Integral desde la Perspectiva del Currículum, la Evaluación y la Mediación Tecnológica*. <http://dspace.uazuay.edu.ec/handle/datos/14336>

Sanchez, E. E. C., & Pajuelo-Reyes, C. (2020). Importancia de la genética como ciencia en relación a la pandemia de Covid-19. *Revista de La Facultad de Medicina Humana*, 20(4), 690-695. <https://doi.org/10.25176/RFMH.V20I4.2944>

Sánchez, I. A., Albeniz, L. O., Fontán, M. I., Zubiarrain, A. I., Larragan, A. Q., Sojo, C. G. D. A., Ripalda, P. R., & Robledo, M. V. B. (2024). LESIONES QUÍSTICAS PERIURETRALES EN MUJERES ¿QUIÉN ES QUIÉN? *Seram*, 1(1). <https://piper.espacio-seram.com/index.php/seram/article/view/10118>

Santamaria-Durán, N., Suárez-Obando, F., Rojas-Moreno, A., Santamaria-Durán, N., Suárez-Obando, F., & Rojas-Moreno, A. (2022). Trastornos del desarrollo sexual asociados a los cromosomas sexuales: Una actualización. *Revista Mexicana de Urología*, 82(4), 1-21. <https://doi.org/10.48193/REVISTAMEXICANADEUROLOGA.V82I4.910>

- Santiago-Escobar, J. A., Samayoa-Bran, A. J., & Navas-Castillo, J. S. (2023). Correlación de prueba de antígeno de histoplasma en orina y recuento de linfocitos T CD4+ en pacientes adultos positivos para VIH. *Ciencia Latina Revista Científica Multidisciplinar*, 7(2), 948-963. https://doi.org/10.37811/CL_RCM.V7I2.5376
- Sellors, J., & Sankaranarayanan, R. (2003). La colposcopia y el tratamiento de la neoplasia intraepitelial cervical: Manual para principiantes. In *La colposcopia y el tratamiento de la neoplasia intraepitelial cervical: Manual para principiantes*. Centro Internacional de Investigaciones sobre el Cáncer.
- Tayyeb, M., & Gupta, V. (2023). Dyspareunia. *StatPearls*. <https://www.ncbi.nlm.nih.gov/books/NBK562159/>
- Tsamantioti, E. S., & Mahdy, H. (2023). *Endometriosis*. <https://www.ncbi.nlm.nih.gov/books/NBK567777/>
- Urgilez, M. D. R. (2024). Hipotiroidismo en Mujeres de Edad Fértil, Análisis Actual. *Journal of American Health*, 7(2). <https://www.jah-journal.com/index.php/jah/article/view/203>
- Velazco Brito, L., González Santiesteban, A., Pérez Trujillo, J., Velazco Brito, L., González Santiesteban, A., & Pérez Trujillo, J. (2023). Análisis crítico del programa de la asignatura Genética Médica de la disciplina Investigaciones Diagnósticas. *Educación Médica Superior*, 37(3). http://scielo.sld.cu/scielo.php?script=sci_arttext&pid=S0864-21412023000300014&lng=es&nrm=iso&tlng=es
- Wei, L., Yu, X., Wang, Y., & Shan, N. (2025). Application of BOPPPS and Flipped Classroom Joint Teaching Model into Clinical Practice Ability of Obstetrics and Gynecology Residents in Standardized Training. *BMC Medical Education*, 25, Article 655. <https://doi.org/10.1186/s12909-025-07246-z>
- Zambrano-Castro, M. F., Lucas-Peña, T. L. S., Zamora-Rodríguez, A. R., & Chonga-Balla, I. C. (2021). Descripción y análisis de las enfermedades de transmisión sexual en embarazadas. *Dominio de Las Ciencias*, 7(4), 217-235. <https://doi.org/10.23857/DC.V7I4.2418>
- Zuñiga, J. A. S., Morales, F. R. L., Contreras, L. B., Lorca, L. A., Rojas, G. E. I., & Ribeiro, I. L. (2023). Efectividad de los ejercicios hipopresivos en la reducción de síntomas de incontinencia urinaria y mejora de calidad de vida en mujeres menopáusicas: una revisión sistemática de ensayos clínicos aleatorizados (Effectiveness of hypopressive exercises in reducing urinary incontinence symptoms and improving quality of life in menopausal women: a systematic review of randomized clinical trials). *Retos*, 47, 920-925. <https://doi.org/10.47197/RETOS.V47.96081>

UNIDAD III

Patologías más frecuentes en Ecuador

INTRODUCCIÓN

CONTENIDO

3.1. Infecciones de Transmisión Sexual (ITS)

- 3.1.1 Virus del papiloma humano
- 3.1.2 Clamidia
- 3.1.3 Gonorrea
- 3.1.4 Sífilis
- 3.1.5 VIH
- 3.1.6 Medidas de Prevención sobre las ITS

3.2. Cánceres Ginecológicos

- 3.2.1 Cáncer de cuello uterino
- 3.2.2 Cáncer de ovario y endometrio
- 3.2.3 Métodos de detección temprana

3.3. Trastornos menstruales

- 3.3.1 Síndrome de ovario poliquístico
- 3.3.2 Endometriosis
- 3.3.3 Miomatosis uterina

3.4. Prolapsos y trastornos del suelo pélvico

3.5. Infecciones vaginales

- 3.5.1 Vaginosis bacteriana
- 3.5.2 Candidiasis
- 3.5.3 Tricomoniasis

Las enfermedades ginecológicas afectan no solo la salud física de la mujer, sino también su bienestar emocional y calidad de vida. Su detección temprana resulta fundamental para prevenir complicaciones y mejorar el pronóstico.

Este capítulo aborda las patologías más prevalentes del aparato reproductor femenino, estableciendo la correlación entre su presentación clínica y los fundamentos anatómicos y semiológicos revisados en los capítulos anteriores. El propósito es que el estudiante desarrolle la capacidad de identificar manifestaciones clínicas clave y orientar un manejo inicial basado en la evidencia.

La exposición de cada patología sigue un esquema sistemático que incluye definición, etiopatogenia, manifestaciones clínicas, métodos diagnósticos con énfasis en técnicas no invasivas actualizadas y abordaje terapéutico inicial. Para facilitar la comprensión, se incorporan tablas comparativas, diagramas y esquemas que resumen los puntos clave y favorecen el aprendizaje visual.

Objetivo general: Reconocer las patologías ginecológicas más frecuentes y establecer una orientación diagnóstica inicial fundamentada en hallazgos clínicos.


Objetivos específicos:

- Describir las características clínicas de las patologías ginecológicas más prevalentes, incluyendo trastornos menstruales, infecciones y neoplasias.
- Relacionar los hallazgos clínicos con los mecanismos fisiopatológicos subyacentes.
- Establecer diagnósticos diferenciales iniciales según la presentación clínica de la paciente.
- Priorizar medidas de manejo inicial y criterios de referencia oportuna.

PREGUNTAS DE ENFOQUE

1. ¿Cuáles son las infecciones de transmisión sexual más comunes en Ecuador y cómo afectan la salud reproductiva femenina?
2. ¿Qué estrategias existen para la detección temprana y prevención de los cánceres ginecológicos?
3. ¿Cómo se relacionan los trastornos del ciclo menstrual con enfermedades ginecológicas frecuentes?

◆ EXPERIENCIAS DEL AUTOR

 ***A lo largo de mis años de experiencia en la práctica clínica, he tenido la oportunidad de observar de cerca cómo las patologías ginecológicas más prevalentes en Ecuador impactan de manera significativa la calidad de vida de las mujeres. En consulta, es común encontrar mujeres jóvenes que ya presentan lesiones avanzadas por el Virus del Papiloma Humano, pacientes que descubren su diagnóstico de sífilis solo al estar embarazadas, o mujeres que han llegado a normalizar el dolor incapacitante de la endometriosis, sin haber recibido el tratamiento adecuado.***

Estos encuentros no solo reflejan la carga de enfermedad que afecta a nuestra población femenina, sino que también subrayan la importancia crucial de una formación médica sólida, particularmente en áreas como la semiología y el diagnóstico temprano. Cada caso nos recuerda que, como profesionales de la salud, nuestra responsabilidad no se limita a tratar enfermedades, sino a contribuir a un cambio cultural en el que la prevención, el diagnóstico temprano y el cuidado integral sean prioridades fundamentales.

3.1. Infecciones de Transmisión Sexual (ITS)

Se define como ITS a aquella se define como enfermedades que se transmiten de una persona a otra a través del contacto con los líquidos corporales como la sangre, secreciones vaginales y el semen, así mismo a través del contacto directo con la piel y mucosas afectadas. La etiología de las enfermedades de transmisión sexual puede ser bacteriana, viral o parasitaria (Lao-López et al., 2024)

Las ITS cursan con una gran variedad de síntomas en dependencia de su agente causal, sin embargo, los síntomas que se presentan más a menudo son dolor abdominal, disuria, sangrado, ampollas o verrugas en los genitales externos, eritema y prurito excesivo. En la actualidad, se puede distinguir un sinnúmero de enfermedades transmitidas a través del contacto sexual, pero dentro del grupo de las más frecuentes tenemos al herpes genital, virus de inmunodeficiencia humano (VIH), gonorrea, sífilis, virus del papiloma humano y la clamidia (Malca Herrera & Changlio Roas, 2021)

El diagnóstico de estas enfermedades es fundamental para evitar futuras complicaciones, en muchas ocasiones la persona infectada puede ser asintomática, lo cual dificulta el diagnóstico temprano y se llega al diagnóstico cuando ya se presentan otras alteraciones como infertilidad o problemas a nivel neurológico. También, es importante mencionar que debido al uso indiscriminado de antibióticos muchas de estas enfermedades, han generado resistencia y esto dificulta mucho más el tratamiento (Lao-López et al., 2024)

3.1.1 *Virus del papiloma humano*

La infección por el virus del papiloma humano (VPH) es causada por virus cuyo material genético es de ácido desoxirribonucleico (ADN) pertenecientes a la familia Papillomaviridae, como características principales de este microorganismo es que no poseen envoltura, las partículas virales están constituidas por una cápside formada por la proteína L1 en un 95% y la proteína L2 en el 5% (Prado-Peláez et al., 2021)

El genoma viral está compuesto por dos variedades de genes, los que son codificados en las etapas iniciales de la enfermedad, comúnmente conocidos como genes E debido a su derivación del inglés (temprano = early), por genes que son codificados en etapas avanzadas de la enfermedad, conocidos como genes L, de la misma manera se debe a su derivación del idioma inglés (tardío = late) (Toro-Montoya & Tapia-Vela, 2021)

Los papilomavirus se clasifican considerando 2 criterios; el primero es el hospedero, el cual se refiere a los virus específicos de la especie, el segundo criterio son las secuencias genéticas que permiten diferenciar los distintos aislamientos. En relación con las manifestaciones clínicas y el tropismo tisular, el VPH se clasifica en 3 grupos:

Tabla 19. Clasificación del VPH

CLASIFICACIÓN DEL VPH		
Cutáneo	Mucoso	Epidermodisplasia verruciforme
Dentro de este grupo se encuentran los tipos (1 y 4) que producen verrugas plantares, (3, 10 y 27) cuya manifestación son las verrugas planas, (2, 26, 28, 29, 38, 49, 57, 60, 63, 65) cursan con verrugas vulgares y el tipo que causa condiloma Butcher.	Dentro de este grupo se encuentran diferentes tipos de VPH, los tipos 12 y 32 causantes de lesiones maculares; tipo 6 y 11 considerados como VPH de bajo riesgo, producen lesión intraepitelial escamosa de bajo grado, papiloma conjuntival y laríngeo, condiloma acuminado; tipos (16, 31, 33, 35, 52, 58, 67, 18, 39, 45, 59, 68) considerados como VPH de alto riesgo causan lesión intraepitelial escamosa de bajo grado, lesión intraepitelial escamosa de alto grado, carcinoma escamoso invasor, escamoso y glandular.	Los virus del papiloma humano presentes en este grupo son 5, 8, 9, 12, 14, 15, 17, 19, 10, 21, 22, 23, 24, 25, 36, 37, 46, 47, 48, 49, 50 y producen lesiones maculares.

Fuente: "Virus del papiloma humano (VPH) y cáncer". Toro - Montoya, 2021.

La enfermedad causada por la infección con el VPH se transmite por vía sexual, por esta razón, afecta tanto a mujeres y hombre, pudiendo tener la infección, pero sin presencia de síntomas, transmitirla o ser víctimas de esta infección (Prado-Peláez et al., 2021).

En las mujeres esta infección suele encontrarse en la vulva, vagina y en el cuello uterino; por el contrario, en el hombre se encuentra con mayor frecuencia en la piel del pene, glande, prepucio y en el escroto (Prado-Peláez et al., 2021).

La infección con este virus se asocia con el cáncer de cérvix en las mujeres, debido a que van a infectar el epitelio cervical, incluso antes de que las

partículas virales sean detectadas y atacadas por el sistema inmune. La progresión clínica del cáncer cervicouterino supone el desarrollo de una serie de periodos consecutivos mediante las cuales se presentan alteraciones en las células del cérvix, estas alteraciones histológicas se conocen como NIC (Neoplasia intraepitelial cervical), NIC I (displasia leve), NIC II (displasia moderada), NIC III (displasia severa) y cáncer invasor (Salazar Torres et al., 2022).

Se estima que el Virus de Papiloma Humano (VPH) es responsable de aproximadamente 85 muertes registradas en la región. Este virus tiene una estrecha relación con el cáncer cérvico uterino, siendo estas las cepas 16 y 18 causantes del 70% de los casos. En Ecuador, la prevalencia de VPH varía entre regiones: Cañar presenta el porcentaje más alto al llegar a un 51%, seguido de Guayas con 39.5%, Pichincha con 31% y El Oro con 28,4%. La vacunación contra el VPH se posiciona como la estrategia más efectiva por el alto costo de enfermedad que se presenta para la población. Es fundamental fomentar y concretar estrategias adecuadas para prevenir el contagio y propagación del virus (Medina Suárez, 2024).

Clamidia

Chlamydia trachomatis es una bacteria gramnegativa intracelular estricta, tiene capacidad de fijarse a células de transición y epiteliales del sistema respiratorio, genital o epitelio conjuntival. Esta infección provoca una respuesta del sistema inmune que puede tener una duración de varios meses o años en el caso de que no sea tratada. Es la infección de transmisión sexual de causa bacteriana con más prevalencia a nivel mundial. El principal mecanismo de transmisión es por vía sexual, es decir cuando se tiene relaciones sexuales sin protección ya sea por vía vaginal, anal u oral. Según los datos emitidos por la Organización Mundial de la Salud (OMS) a nivel mundial existe una incidencia anual de 131 millones de casos, siendo más prevalente en hombres que en mujeres (Salazar Torres et al., 2022).

El cuadro clínico abarca una gran variedad de manifestaciones que incluyen cervicitis, enfermedad pélvica inflamatoria y uretritis en las mujeres, mientras que en los hombres provoca dolor testicular, infecciones uretrales y secreciones a través del pene. Es una infección que puede cursar asintomática en al menos el 80 % de las mujeres que la padecen, sin embargo, se considera la primera causa de infertilidad a nivel mundial, embarazo ectópico y dolor pélvico inflamatorio (Velasquez N. et al., 2021).

De acuerdo con la OMS, alrededor de 128 millones de individuos adquieren clamidia anualmente, siendo las personas más afectadas a nivel mundial las de entre 15 y 49 años.

En una investigación que se realizó a 90 mujeres estudiantes de una Universidad de Manabí de primer a octavo semestre de la carrera de laboratorio Clínico sobre infección por *C. trachomatis*, medida a través de

anticuerpos IgM e IgG. En este estudio se utilizó un rango de edad entre 18 a 40 años, con un promedio de 21,44, la cual contó con diferentes variables como la edad, estado civil, zona de residencia y semestre (SUBSECRETARÍA NACIONAL DE VIGILANCIA DE LA SALUD PÚBLICA, 2022).

Los investigadores llegaron a la conclusión que existe una mayor prevalencia en el grupo de 18 a 22 años, con un 6,8% de casos positivos para IgM y un 5,4% para IgG. En cuanto al estado civil, las mujeres solteras presentaron el mayor porcentaje de positividad, con un 6,1% para ambos anticuerpos. En términos de residencia, la prevalencia fue ligeramente mayor en áreas urbanas, con un 7,2% de positividad para IgM frente al 4,8% en áreas rurales (Calderón Pico & Bracho Mora, 2024).

Estos hallazgos subrayan la necesidad de estrategias de prevención dirigidas especialmente a los jóvenes ya que La forma más correcta de evitar la infección por Chlamydia no se diferencia de las otras ITS, siendo esta la abstinencia sexual, restringir el número de parejas sexuales y eludir las duchas vaginales. También se puede prevenir mediante el uso de condones o preservativos y pruebas de detección (SUBSECRETARÍA NACIONAL DE VIGILANCIA DE LA SALUD PÚBLICA, 2022).

3.1.2 **Gonorrea**

La gonorrea, es una ITS causa por *Neisseria gonorrhoeae* también conocida como (gonococo), es un agente infeccioso humano obligatorio e infecta predominantemente la mucosa epitelial del tracto urogenital, pero también puede causar infección en otras mucosas que hayan sido expuestas. Infección gonocócica (Belcher et al., 2023).

Según la OMS estima que, en 2012, a nivel global se registraron 78 millones de nuevos casos en adolescentes y adultos de 15 a 49 años, con una tasa de incidencia global de 19/1000 mujeres y 24/1000 hombres (Medina Suárez, 2024).

La estimación de 27 millones de casos de gonorrea en 2012 resultó en una prevalencia global de gonorrea del 0,8% en mujeres y del 0,6% en hombres de 15 a 49 años (Walker et al., 2023).

Por otro lado, en Ecuador, durante el año 2018 se reportaron 2,308 casos de gonorrea, una cifra preocupante que resalta la urgente necesidad de fortalecer las medidas de prevención, control y educación sobre las enfermedades de transmisión sexual (ITS) (Medina Suárez, 2024).

Se presenta tanto en hombres como en mujer y puede cursar asintomático o sintomático, por lo general los que más cursan con esta enfermedad de forma asintomática son los hombres, por lo cual esto hace que la persona no esté consciente de la enfermedad y se den más contagios. En el caso de presentarse una infección sintomática las mujeres presentan endocervicitis o

ectocervicitis, por el contrario, en el hombre se presenta uretritis.

La infección establecida en períodos largos de tiempo es la causante de graves complicaciones, como infertilidad, enfermedad inflamatoria pélvica, neonatos con ceguera y embarazo ectópico. Además, que al estar presente por periodos indefinidos causa una disminución del sistema inmunológico aumentando el riesgo de infecciones, entre las que se incluye al VIH (Walker et al., 2023).

Esta bacteria tiene células no patógenas, es decir no poseen pilis, pueden modificarlos, expresarlos y variar su patrón antigénico, lo cual le permite evitar la respuesta inmunológica del huésped (Ortiz Á. et al., 2021).

N. gonorrhoeae infecta células ciliadas y no ciliadas. Esta infección se produce en dos etapas. La primera fase consiste en la adherencia a la mucosa y la irrupción de las células epiteliales. Al inicio de la adhesión participan distintos factores, incluyendo, carga negativa de la célula y la bacteria, interacciones hidrofóbicas y pH. Posee una red de secreciones que depositan proteínas dentro de la célula huésped, causando una reorganización y respuestas en cadena, los cuales facilitan que se pueda engullir al patógeno. En el citosol, las bacterias degradan la membrana vacuolar y se diseminan. En el interior de la célula, algunas bacterias migran y otras proliferan en el fagosoma donde es la localización habitual del gonococo, como resultado de esto se produce una reacción inflamatoria intensa (Ortiz Á. et al., 2021).

Esta bacteria posee características importantes (Opa, LOS, Pili), las cuales cumplen funciones en el proceso de infección. Los pilis son un tipo de proteínas que median la adhesión de *N. gonorrhoeae* a las células humanas. Las proteínas Opa, son de opacidad y actúan en la adhesión a las células eucariotas. LOS son parte de los elementos endotóxicos y actual principalmente en la adhesión entre bacterias, dando como resultado la aparición de microcolonias, desencadenando la liberación de factor de necrosis tumoral alfa (FNT- α) (Bampi et al., 2023).

Para el diagnóstico el cultivo es el método de elección debido a su alta especificidad, sensibilidad y el bajo costo. El método de cultivo que se utiliza frecuentemente es el Thayer Martin modificado, complementado con agar chocolate y contiene colistina, vancomicina, lactato de trimetoprima y nistatina. Se agregan estas sustancias para evitar que crezcan otros microorganismos. La vancomicina evita el crecimiento de bacterias Gram +, la nistatina inhibe el crecimiento de hongos y la trimetoprima y colistina inhibe el crecimiento de bacterias Gram (-).

La temperatura adecuada para la incubación de los cultivos es 35 °C y una atmósfera de 3-5 % de CO₂. El nivel de CO₂ es esencial debido a que, si hay concentraciones inferiores no crece el microorganismo. Las colonias de esta bacteria se pueden observar transparentes u opacas. Según estudios se ha podido determinar que las colonias transparentes son las que tienen mayor potencial de virulencia. Otros de los métodos para determinar la presencia de

N. gonorrhoeae son la tinción con azul de metileno y pruebas de diagnóstico molecular (PCR) (Ortiz Á. et al., 2021).

La muestra puede tomarse en la uretra, endocérvix, faringe, vagina, recto y en conjuntivas. Una vez tomada la muestra se debe colocar en un medio líquido para su transporte, el cual debe ser de manera adecuada y lo más pronto posible (Molinos et al., 2021).

3.1.3 **Sífilis**

La sífilis es otra de las ITS que se presenta con mayor frecuencia, es causada por *Treponema pallidum*, que se caracteriza por ser una bacteria gram negativa, específicamente, espiroqueta con forma de espiral, es de crecimiento lento y posee motilidad. Provoca una infección duradera porque está cubierta por una membrana externa que impide la unión de los anticuerpos, tiene mecanismos de escape para no ser detectada por el sistema inmunológico (Szydłowska et al., 2024).

El principal mecanismo de transmisión es a través de las relaciones sexuales, contacto con la piel o mucosas de una persona infectada, transfusiones sanguíneas, también se transmite de la madre al hijo ya sea durante el embarazo, parto y lactancia (Medina Suárez, 2024).

Esta enfermedad cursa con distintas etapas como se mencionan a continuación:

- **Sífilis primaria:** esta etapa se caracteriza por la aparición de chancros (úlceras indoloras) en el sitio de la infección, por lo general aparece en un lapso de 2-3 semanas luego de la exposición al microorganismo y suele tener una duración de 3 a 6 semanas (Szydłowska et al., 2024).
- **Sífilis secundaria:** se produce cuando no se trata de manera correcta la sífilis primaria, lo cual provoca que la bacteria se propague a través del torrente sanguíneo dando como resultado la aparición de lesiones en la región anogenital, pápulas en las palmas de las manos y plantas de los pies, síntomas gripales y condilomas (Franco Lacato, 2022).
- **Sífilis terciaria:** es la etapa en la que se presenta afectación en otros órganos, es decir, se producen alteraciones neurológicas y cardíacas. Cuando no se realiza un correcto tratamiento se extiende al oído causando otosífilis, al ojo provocando sífilis ocular y al cerebro provocando neurosífilis (Calvo et al., 2023).
- **Sífilis latente:** no hay presencia de síntomas, sin embargo, si es posible detectar la bacteria en sangre (Varela Martínez, 2017).

La OPS indica que los casos de sífilis aumentaron un 30% en adultos entre 15 a 49 años entre 2020 y 2022 en la Américas. La sífilis afecta el binomio materno-infantil, donde durante el 2021 en Ecuador se registró una prevalencia anual de sífilis en embarazadas de 2597 casos, de los cuales se han mantenido a lo largo del tiempo (Calvo et al., 2023).

Las medidas de prevención de la sífilis son las mismas para cualquier ITS como: mantener un uso constante y adecuado de preservativos de látex durante todas las interacciones sexuales, orales, anales y vaginales; poseer una única pareja sexual que mantenga vínculos sexuales exclusivamente contigo y si piensas que podrías padecer sífilis, evita el contacto sexual hasta que converses con tu equipo médico (SUBSECRETARÍA NACIONAL DE VIGILANCIA DE LA SALUD PÚBLICA, 2022).

3.1.5 VIH

La infección por el virus de inmunodeficiencia humana (VIH), es un importante problema de salud debido a que los casos en los últimos años han tenido un aumento significativo. Esta enfermedad es producida por un retrovirus es decir el agente causal es un virus de ARN, sin embargo, este perdura por toda la vida de la persona contagiada debido a su capacidad de convertirse en un virus de ADN por acción de la transcriptasa inversa durante su ciclo de replicación, afecta al sistema inmunológico, precisamente ataca a los linfocitos CD4 causando disminución de estos y dando como resultados un recuento de CD4 menor a 200 /mm³ Castro- Castro et al., 2021).

El ciclo de vida del VIH está compuesto por 7 etapas:

Tabla 20. Ciclo de vida del VIH

CICLO DE VIDA DEL VIH	
Enlace	El virus se fija en la membrana de los linfocitos CD4.
Fusión	Como resultado de la unión entre la envoltura viral y la membrana del linfocito, el virus ingresa a la célula
Transcripción inversa	Luego de ingresar al linfocito el virus va a utilizar a la transcriptasa inversa (enzima viral) para convertir su material genético de ARN a ADN el cual le permite penetrar en el núcleo de las células CD4.
Integración	El VIH libera una enzima denominada integrasa, la cual le permite integrar el ADN viral al ADN del linfocito.
Multiplicación	Luego de que el virus crea enlaces con el linfocito, este comienza a crear nuevas copias de las partículas virales
Ensamblaje	El ARN del VIH y las proteínas víricas secretadas por el linfocito CD4 se ubican en la superficie celular y se unen dentro de un VIH sin capacidad de producir infección

Gemación	El VIH no infeccioso (inmaduro) surge del linfocito CD4 luego de esto la nueva partícula viral va a producir proteasa, la cual descompone al virus inmaduro y crea un virus con capacidad de producir infección.
----------	--

Fuente: Elaboración propia

Esta enfermedad ataca directamente al sistema inmunológico, sin embargo, al inicio puede presentar síntomas inespecíficos como diaforesis nocturna, escalofrío, fiebre, inflamación de los ganglios linfáticos y sarpullido. Luego de esta etapa pasa por una fase de latencia la cual puede durar entre 10 o 15 años. Cuando es tratada correctamente, el número de copias virales se reduce dando como resultado cifras inferiores a 200 copias e incluso puede ser indetectable y existen mínimas posibilidades de transmitir la enfermedad (Lerma & Agustín, 2022).

El VIH se transmite a través de los fluidos corporales como la sangre, semen, leche materna, fluidos vaginales y mediante transmisión vertical es decir de la madre hacia el hijo durante el embarazo o el parto (Santiago-Escobar et al., 2023).

En la actualidad existe tratamiento médico para reducir las copias virales, así mismo se puede utilizar fármacos para prevenir la infección en aquellas personas que se van a exponer al virus (Gallego Irala, 2024).

- **Profilaxis Pre-Exposición (PrEP):** consiste en el consumo de un comprimido diario, que sirve como defensa para los linfocitos T CD4 y evita que el virus ingrese a la célula y se da la replicación (Cataño-Correa et al., 2023).
- **Profilaxis Post-Exposición (PEP):** es una terapia farmacológica usada en personas que han sido expuestas al virus, se debe comenzar dentro de las 72 horas después de la exposición y tiene una duración de 28 días. Luego de esto se realizará pruebas de laboratorio para descartar una posible infección (Lerma & Agustín, 2022).

Además de lo mencionado, existe tratamiento farmacológico para aquellas personas ya infectadas por VIH. Es un tratamiento antirretroviral que se administra con la finalidad de evitar complicaciones y reducir las posibilidades de transmisión (Cataño-Correa et al., 2023).

3.1.6 Medidas de Prevención sobre las ITS

Las enfermedades de transmisión sexual representan actualmente uno de los problemas más preocupantes en el ámbito reproductivo y del bienestar general. Conforme la sociedad avanza, es fundamental que las personas estén bien informadas sobre las diversas estrategias disponibles para protegerse a sí mismas y a sus parejas. La prevención en el campo de la sexualidad

responsable constituye un pilar esencial para resguardar la estabilidad emocional y la armonía dentro de una relación. Además, la educación y el conocimiento son herramientas clave para reducir los contagios y fomentar conductas responsables. Aunque existen múltiples opciones eficaces para preservar el bienestar propio y de los seres queridos, resulta crucial que cada persona asuma su parte en la construcción de comunidades más sanas para todos (American College of Obstetricians and Gynecologists, 2024).

1. Abstinencia:

La abstinencia sexual es la forma 100% de evitar una enfermedad de transmisión sexual y el embarazo no deseado. Esto significa abstenerse de cualquier tipo de contacto sexual, incluyendo el sexo vaginal, anal y oral. Si optas por mantener tu abstinencia, es crucial establecer tus límites de forma precisa con tu pareja (ACCESS, 2022).

2. Utilización de preservativos:

Los preservativos son una barrera física que ayuda a evitar el contacto directo con los genitales y los fluidos corporales durante el coito. El uso correcto y constante del preservativo tanto femenino como masculino es muy eficaz para evitar enfermedades de transmisión sexual (American College of Obstetricians and Gynecologists, 2024).

3. Inmunizaciones

Hay vacunas capaces de evitar algunas ITS, como la vacuna contra el virus del papiloma humano (VPH) y la hepatitis B. Estas vacunas son seguras y eficaces, se aconsejan particularmente para adolescentes y adultos jóvenes (ACCESS, 2022).

4. Disminución en el número de parejas sexuales:

Tener menos parejas sexuales puede reducir en gran medida el riesgo de contraer una ITS. Es importante que las parejas se hagan pruebas regularmente, así como actualizarse mutuamente sobre los resultados (American College of Obstetricians and Gynecologists, 2024).

5. Monogamia mutua:

Una de las mejores formas de evitar las ITS es tener una relación monógama con alguien que no esté infectado durante un período de tiempo prolongado. Esto significa que ambas personas involucradas en la relación tienen intimidad sexual solo entre sí (ACCESS, 2022).

6. Exámenes Constantes:

Es necesario llevar a cabo exámenes periódicos para identificar ITS, en particular si tiene varias parejas sexuales o si su pareja tiene otras parejas sexuales. Las pruebas permiten la identificación temprana de infecciones y su tratamiento antes de que generen complicaciones (American College of Obstetricians and Gynecologists, 2024).

7. Educación Sexual:

Es esencial una educación sexual integral para entender cómo prevenir las ITS y el embarazo no planificado. Esta formación debe incluir datos acerca del uso adecuado de los métodos anticonceptivos, la relevancia de los exámenes periódicos y la forma de acordar el uso del preservativo con las parejas sexuales (Organización Mundial de la Salud, 2020).

La prevención es clave para disminuir considerablemente las enfermedades de transmisión sexual y los embarazos no deseados, lo que resulta en una mejora de la salud global. La población puede protegerse a través de la abstinencia, la utilización de condones, la vacunación, la disminución de la cantidad de parejas sexuales, la monogamia mutua, los exámenes regulares, la educación sexual y una buena comunicación (Mínguez, 2025).

Cada uno de estos métodos proporciona diferentes grados de seguridad y resulta crucial que cada persona seleccione una estrategia que se ajuste de manera óptima a cada una de sus requerimientos y situaciones. Es fundamental la educación y la concientización para empoderar a las personas a tomar decisiones fundamentadas respecto a su vida sexual (Organización Mundial de la Salud, 2020).

◆ Reflexiones del autor ◆

▮ Hablar de ITS con los estudiantes no es solo enseñar microbiología, es enseñar responsabilidad social. En mis años de consulta, he visto cómo el desconocimiento o el miedo llevan a diagnósticos tardíos que se podrían haber evitado con educación sexual adecuada. Por eso insisto en que esta parte de la formación médica no solo se estudia, se practica con empatía. Cada pregunta que hacemos en consulta sobre prácticas sexuales debe ser clara, sin juicios, pero con firmeza. Enseñamos a nuestros estudiantes que prevenir no es solo dar condones, es formar vínculos de confianza con sus pacientes, para que puedan hablar sin vergüenza de su salud sexual.

3.2. Cánceres Ginecológicos

3.2.1. Cáncer de cuello uterino

El cáncer de cuello uterino es un tumor maligno que afecta a todo el mundo. Según la OMS, en 2022 se reportaron 350.000 muertes de mujeres en todo el mundo principalmente en países de bajos ingresos. Se origina principalmente por la infección persistente del Virus del Papiloma Humano (VPH) por lo tanto la vacunación profiláctica es de suma importancia (Organización Mundial de la Salud, 2020).

Anatomía y fisiología del cuello uterino

El cuello uterino está constituido por el ectocérnix y endocérnix, ambos se juntan y forman la zona de transformación donde la mayoría de los cánceres se localizan (Organización Mundial de la Salud, 2020).

El cuello uterino se encuentra subperitoneal, mide aproximadamente una pulgada, pero este largo puede variar de una mujer a otra y aumenta de tamaño después del parto. Consta de dos porciones: El ectocérvix y el endocérvix. El ectocérvix es aquel que se puede observar superficialmente mediante la evaluación con un especulo y el endocérvix es aquel que permite la desembocadura hacia la vagina mediante el conducto cervical. Asimismo, este último tiene muchas terminaciones nerviosas que son escasas en el ectocérvix las cuales permiten procedimientos como la electrocoagulación, crioterapia y comúnmente las biopsias. La irrigación está dada por arterias ilíacas internas a través de ramas arteriales uterinas y su innervación por el plexo hipogástrico (World Health Organization, 2022).

Signos y síntomas

Según estudios clínicos se detecta de forma accidental por medio de los tamizajes debido a que generalmente los pacientes no presentan síntomas. Solo en casos más avanzados suele aparecer la sintomatología como el sangrado después del coito debido a las lesiones que hay en el cuello del útero, aunque no siempre es indicativo de malignidad (Mínguez, 2025).

También puede haber sangrados entre los periodos menstruales que duran mucho tiempo o su cantidad es abundante. Estas hemorragias ocurren principalmente a mujeres postmenopáusicas. Asimismo, el flujo vaginal se manifiesta con un olor fétido o con sangre y la consistencia puede cambiar debido a que los tejidos afectados se descomponen por el tumor existente. Por último, el dolor pélvico puede presentarse de forma constante o durante el coito por afectación a las estructuras cercanas (Mínguez, 2025).

Etiología

La mayoría de los cánceres cervicales son a causa del Virus del Papiloma Humano, el cual se transmite por el contacto de piel o mucosas, principalmente por vía sexual. Generalmente, la infección es asintomática por lo que pasa desapercibido y pueden seguir transmitiendo. Aunque en un 90% de las infecciones se resuelven sin tratamiento, otras pueden llegar a ser crónicas dando paso a que las células se conviertan en precancerosas hasta llegar a un cáncer invasivo (*Cáncer de cérvix*, 2023).

Tipos

El cáncer de cuello uterino se divide según las células que haya afectado. Estos son los siguientes:

- **Carcinoma epidermoide:** Más frecuente. Comienza en las células escamosas que recubren el cuello del útero.
- **Adenocarcinoma:** Menos frecuente. Comienza en las células glandulares o productoras de moco que revisten el canal cervical.
- **Tumores malignos:** Excepcionales. Se desarrollan a partir de células sanguíneas, estroma o de células productoras de melanina. Es muy infrecuente el desarrollo de metástasis en el cuello uterino,

es decir que el tumor se origine en otro órgano (Torné, 2020).

Estadificación del cáncer de cuello uterino

Es importante clasificar al cáncer de cuello uterino porque se puede determinar su gravedad y su mejor tratamiento. Para ello, se ha utilizado un sistema FIGO (Federación Internacional de Ginecología y Obstetricia) para evaluar la etapa clínica y patológica. Aquí a continuación, veremos el crecimiento de células cancerosas en tejidos de la superficie del cuello uterino y su profundidad. Propagación al sistema linfático y si se ha propagado (American Cancer Society, 2024).

Estadio I

Tabla 21. *Estadio I del Cáncer de cuello uterino*

IA	Cáncer muy pequeño, visible solo en microscópico. Si invasión.
IA1	Área afectada con menos de 3 mm de profundidad. Si invasión.
IA2	Área afectada con 3 a 5 mm de profundidad. Si invasión.
IB	Área afectada con más de 5 mm de profundidad. Si invasión
IB1	Mide menos de 2 cm y tiene profundidad mayor de 5 mm . Sin invasión.
IB2	Mide al menos 2 cm. Sin invasión.
IB3	Mide al menos 4 cm. Sin invasión.

Fuente: American Cancer Society, 2024

Estadio II

Tabla 22. *Estadio II del Cáncer de cuello uterino*

IIA	Crecimiento fuera del útero. Sin propagación al parametrio ni ganglios linfáticos.
IIA1	Mide 4 cm. Sin invasión.
IIA2	Mide 4 cm o más. Sin invasión.
IIB	Crecimiento fuera del útero, cuello uterino y propagación al parametrio.

Fuente: American Cancer Society, 2024

Estadio III

Tabla 23. Estadio III del Cáncer de cuello uterino

IIIA	Propagación en la parte inferior de la vagina sin afectar a las paredes pélvicas.
IIIB	Invasión a las paredes de la pelvis o bloqueo de uno o ambos uréteres.
IIIC	De tamaño variable. Extensión a los ganglios linfáticos.

Fuente: American Cancer Society, 2024

Estadio IV

Tabla 24. Estadio IV del Cáncer de cuello uterino

IVA	Propagación a la vejiga, al recto o a los exteriores de la pelvis.
IVB	Propagación a otros órganos

Fuente: American Cancer Society, 2024

Factores de riesgo

- Promiscuidad, es decir que mantenga relaciones sexuales con varias parejas, esto aumenta la probabilidad de adquirir agentes encógenos de VPH y como altera el microbiota vaginal y cervical debilita al sistema inmune por lo que facilita la persistencia y progresión a cáncer.
- Inicio temprano de actividad sexual, debido a que hay células que aún están inmaduras por lo que suelen ser más susceptibles a los cambios precancerosos.
- Tabaco.
- Inmunosupresión
- Antecedentes de ITS

3.2.2. Cáncer de ovario y endometrio

A nivel mundial, el cáncer de ovario corresponde al octavo cáncer más frecuente. En el Ecuador, según SOLCA en el boletín epidemiológico publicado en el 2021 mencionan que constituye el tercer cáncer ginecológico luego del cáncer de mama y cérvix. Su incidencia se da principalmente en países con mayor desarrollo humano (Cevallos, 2021).

Los casos diagnosticados desde 1990 hasta el 2019 han ido disminuyendo anualmente alrededor de 1% a 2% y su explicación está dada principalmente por el aumento en el uso de los anticonceptivos orales y disminución del uso de terapia hormonal (Serrano, 2023a).

Anatomía y fisiología

Los ovarios son glándulas que se ubican en la pelvis dentro del peritoneo. Dentro de sus funciones es que permiten la producción de ovocitos y hormonas como el estrógeno y progesterona que se conoce como esteroidogénesis. Consta con dos extremidades una superior que se conoce como tubárica y otra inferior conocida como uterina y un hilio (Serrano, 2023a).

Dentro de su estructura interna está la corteza y la médula. Está vascularizado por la arteria y vena ovárica. Asimismo, están inervados por los nervios espláncnicos menores y pélvicos por medio del plexo hipogástrico inferior (Serrano, 2023a).

Por otro lado, el endometrio también conocido como túnica mucosa. Está constituido por tres capas: endometrio, miometrio y perimetrio. Su función es fundamental para preparar, recibir y alojar al embrión para una implantación óptima. Además, mantiene permeable la cavidad uterina para evitar adherencias entre las paredes del miometrio (Guzmán, 2024).

Signos y síntomas

- Secreción vaginal anómala.
- Presión o dolor pélvico
- Sensación de llenura
- Estreñimiento
- Poliuria

Etiología y factores de riesgo

El cáncer de ovario se desarrolla principalmente a partir de las células epiteliales que están localizadas específicamente en los ovarios y trompas de Falopio. Aún no está esclarecida la causa, sin embargo, se ha logrado determinar los factores de riesgo como:

Tabla 25. Factores de riesgo Ca de ovario

FACTORES DE RIESGO DE CA DE OVARIO	
Envejecimiento	Su riesgo es mayor a medida que aumenta la edad por lo que la mayoría de cánceres ocurren después de la menopausia.
Aumento de peso y obesidad	La explicación no está clara, sin embargo, mujeres con IMC de 30 tienen mayor riesgo de padecer cáncer de ovario y asimismo su supervivencia se complica si lo padeciera. Aunque no siempre se desarrollan los tipos más agresivos
Edad materna avanzada	Porque a medida que una mujer pasa los 35 años, hay mayor acumulación de daño genético por factores como estrés oxidativo y carcinógenos ambientales. Por lo que aumenta el riesgo de mutaciones en el ADN. Asimismo, aquellas mujeres que nunca tuvieron un embarazo a

	término tienen mayor riesgo de desarrollar cáncer de ovario.
Terapia hormonal postmenopáusica	El riesgo suele ser mayor en mujeres que reciben solo estrógenos que en aquellas que reciben estrógeno y progesterona. Sin embargo, en ambos casos hay una sobreestimulación celular en los tejidos ováricos. A consecuencia de ello, se recomienda una terapia combinada con una progestina para disminuir el riesgo.
Antecedentes familiares oncológicos	El riesgo aumenta más en mujeres que tengan en la familia cáncer de ovario, cáncer de seno y cáncer colorrectal. Su explicación está dada por la mutación de ciertos genes que con el tiempo podría ocasionar un síndrome hereditario de cáncer

Fuente: Elaboración propia

Tipos de cáncer de ovario

La mayoría de los cánceres entre un 85% y 90% comienzan a desarrollarse en la superficie externa de los ovarios. La afectación puede ser en uno o ambos ovarios, o al tejido que recubre la región del vientre. Hay 3 tipos con sus características diferentes:

Carcinomas epiteliales

Es el más común, primeramente, afecta al revestimiento y órganos del abdomen y pelvis para después afectar a otras regiones. Se diagnostica en edad avanzada (Puga et al., 2024).

Tumores en las células germinativas

Representan el 2% de los cánceres de ovario. Su aparición comienza en los óvulos de la mujer. La supervivencia de las mujeres diagnosticadas de cáncer de ovario es de unos 5 años. Las mujeres en edad reproductiva son más susceptibles a desarrollar este tipo de cáncer (Puga et al., 2024).

Tumores de las células estromales

Raramente se presentan. Se originan en las células primitivas germinales de la gónada embrionaria. Se detecta en fases tempranas durante la adolescencia con abdomen agudo, masa a nivel de la pelvis y sangrado vaginal (Instituto Nacional del Cáncer, 2021).

3.2.3. Métodos de detección temprana

Papanicolau

El cáncer cérvico uterino es el cuarto cáncer más frecuente en las mujeres después del cáncer de mama, pulmón y colorrectal. La tasa de incidencia ajustada por edad se sitúa en 14,1 casos por cada 100.000 mujeres anuales, con un índice de mortalidad de 7,1 fallecimientos por cada 100.000 mujeres convirtiéndose en un gran problema en la salud pública (Santiago-Escobar et al., 2023).

Por lo general, la prevención primaria del cáncer consiste en identificar y erradicar los factores que provocan el cáncer como factores ambientales que incluye los químicos, la radiación y los virus ya que juegan un papel crucial en la aparición de cáncer (Niz Ramos & Niz Ramos, 2024).

Los factores de riesgo para el cáncer de cuello uterino incluyen: edad de la primera relación sexual, cantidad de parejas anteriores con infección VPH, uso de cigarrillos, bajo estatus socioeconómico, carencia de micronutrientes y una alimentación deficiente en vegetales y frutas. Entonces, es crucial reconocer los factores de riesgo, impulsar la educación sexual en las familias, escuelas y centros de cuidado, además de incorporar la vacunación contra el VPH (Instituto Nacional del Cáncer, 2021).

La prevención secundaria busca la realización de un diagnóstico oportuno de la enfermedad aun sin manifestaciones clínicas, además de poner en marcha un tratamiento efectivo y a tiempo. Para este fin, se recurre a la citología exfoliativa, de uso universal, como método de detección de lesiones intraepiteliales. De estas técnicas, el Papanicolaou tiene una mayor aceptación, porque es más accesible para los pacientes y provee una gentil facilidad con alta costo-efectividad (Puga et al., 2024).

El Test de Papanicolaou, nombrado de esta manera por el Dr. George Papanicolaou, quien desarrolló el examen, es un análisis bioquímico de detección que consiste en recolectar y analizar con microscopio las células extraídas del cuello uterino, que es la parte inferior del útero (matriz) situada entre la vejiga y el recto. El cuello del útero constituye un canal que termina en la vagina, que es el orificio exterior del organismo. En el examen de Papanicolaou, es posible recolectar células tanto del cuello uterino como de la vagina (Niz Ramos & Niz Ramos, 2024).

El test de Papanicolaou surgió cuando el Dr. George Papanicolaou después de su emigración a Estados Unidos en 1913, comenzó trabajando en trabajos modestos antes de llegar al laboratorio de patología del Hospital de New York y posteriormente al Departamento de Anatomía de la Universidad de Cornell. En ese lugar llevó a cabo sus investigaciones en citología vaginal. En 1923, consiguió detectar células malignas en muestras vaginales, mejorando un método de fijación y coloración que facilitó la detección temprana del cáncer cervical (Instituto Nacional del Cáncer, 2021).

En 1928, expuso sus descubrimientos en una conferencia titulada " New cancer Diagnosis ", demostrando cómo su técnica podía detectar el cáncer antes de que sea perceptible. A pesar de que inicialmente su método fue infravalorado, Papanicolaou persistió en 1941, divulgó hallazgos que evidenciaban la efectividad de su prueba para detectar neoplasias uterinas asintomáticas de forma simple, económica y masiva (American Cancer Society, 2020).

El uso del Papanicolaou se amplió gracias al respaldo de entidades como la American Cancer Society, disminuyendo de manera significativa la mortalidad

por cáncer de cuello uterino. Su centro de investigación en Cornell se transformó en un modelo global, en 1947 se estableció el primer curso de citología exfoliativa. Su labor transformó la identificación temprana del cáncer y dejó una huella duradera en la medicina preventiva (Niz Ramos & Niz Ramos, 2024).

Según American Cancer Society la prueba de Papanicolaou se realiza de la siguiente manera: Primero, el profesional de salud insertará un espéculo en la vagina. Este es un dispositivo de metal o plástico que mantiene la vagina abierta durante el examen, permitiendo así una visión óptima del cuello uterino. Luego, a través de un suave raspado, se consigue una muestra de células y de la mucosidad (moco) del exocérnix utilizando una pequeña espátula o cepillo (American Cancer Society, 2020).

Después, se coloca un pequeño cepillo o una torunda de algodón en la apertura del cuello uterino para recolectar una muestra del endocérnix. Si se realizó una extirpación del cuello uterino (por medio de cervicectomía o histerectomía) en el marco del tratamiento del cáncer de cuello uterino o precáncer, la muestra se extraerá de las células situadas en la parte superior de la vagina (también llamada manguito vaginal). En última instancia, las muestras son analizadas en el laboratorio (Planned Parenthood, 2025).

Tras el procedimiento, la paciente tiene la opción de descansar unos minutos antes de volver a su hogar. Considerando que el raspado del cuello uterino puede causar un sangrado mínimo, tal vez prefiera usar una toalla higiénica si se produce un sangrado ligero (American Cancer Society, 2020).

Los resultados de la prueba pueden tardar hasta tres semanas. Los resultados pueden ser normales, inciertos, anormal o insatisfactorio

- Cuando no hay cambios en las células del cuello uterino, es un resultado **normal**. Esto es algo bueno. De todas formas, todavía se debe seguir haciéndose pruebas de Papanicolaou en el futuro ya que todavía pueden formarse nuevos cambios celulares en el cuello uterino. Es posible que se realice otra prueba dentro de 3 años (American Cancer Society, 2020).
- Es habitual que los resultados de los exámenes retornen como **dudosos**. Las células de su cuello uterino podrían presentar anomalías. Aun no se tiene claro si las anomalías tienen conexión con el VPH. Podría estar vinculado con alteraciones en la vida, como la gestación, la menopausia o una infección (American Cancer Society, 2020).
- Un **resultado anormal** implica que se identificaron alteraciones celulares en el cuello uterino. Normalmente, esto no implica que se padezca de cáncer de cuello uterino. Es posible que las alteraciones anormales sean provocadas por el VPH. Las modificaciones podrán ser leves (nivel bajo) o severas (nivel alto) (American Cancer Society, 2020).

- En la mayoría de las ocasiones, las pequeñas variaciones vuelven a la normalidad de manera autónoma. Sin embargo, las alteraciones más severas pueden transformarse en cáncer si no se eliminan estas células. Frecuentemente, las alteraciones más severas se denominan "precáncer", ya que aún no son cáncer, pero pueden transformarse en cáncer con el paso del tiempo (American Cancer Society, 2020).
- Si la muestra carece de suficientes células o si las células se encuentran dispersas, se considera que el resultado no es satisfactorio. El médico podría solicitar una nueva prueba dentro de unos meses (American Cancer Society, 2020).

El Papanicolau ha facilitado el diagnóstico de cientos de miles de personas, convirtiéndose, junto a sus sucesores, en una de las pruebas de tamizaje y prevención de cáncer de cuello uterino que se practica en la gran mayoría de los países (Minguez, 2024).

Caso clínico práctico

Mujer de 45 años, con antecedentes de dos partos vaginales y citologías normales previas, acude para control anual. La citología de este año muestra lesión intraepitelial escamosa de alto grado (HSIL). La paciente es referida a colposcopia y biopsia, confirmando neoplasia intraepitelial cervical grado II. Este caso destaca el papel del Papanicolaou en la detección temprana de lesiones precancerosas, permitiendo un tratamiento oportuno que evita la progresión a cáncer invasor.

Colposcopia

La colposcopia es un método médico empleado para examinar minuciosamente el cuello uterino, la vagina y la vulva a través de un aparato conocido como colposcopio. Este aparato dispone de una luz y un sistema de aumento, lo que posibilita al doctor examinar de forma más extensa cualquier zona irregular en los tejidos (Planned Parenthood, 2025).

La colposcopia está indicada en cualquier mujer que este realizando su primera revisión ginecológica. En particular, en las mujeres donde la citología cervical indica algún cambio en las células del cuello uterino. En este escenario, se utiliza el colposcopio para detectar esa región anormal y recolectar una pequeña muestra (biopsia dirigida) (Bailey, 2022).

No es imprescindible realizar una colposcopia cada año que se efectúa el control ginecológico, aunque sí es necesario realizarla cada vez que se supervisa alguna lesión que ha sido tratada o que se sospecha (Minguez, 2024).

Por otro lado, la colposcopia se realiza de la siguiente manera:

La paciente se coloca en la camilla en posición ginecológica o de litotomía y se introduce un espéculo para facilitar la apertura de la cavidad vaginal, lo que permite visualizar el cuello uterino a través del colposcopio. Tras tomar la muestra para la citología, se aplica ácido acético diluido, el cual no solo lava el flujo y los restos celulares, sino que además permite resaltar las áreas donde

puede haber ciertas lesiones en las células del cérvix (Bailey, 2022).

Por otro lado, se puede aplicar la solución de Lugol (también llamada solución de Schiller), que es rica en yodo y permite detectar lesiones que pueden ser invisibles al ojo humano. El epitelio cervical se tiñe en marrón oscuro, manteniéndose las lesiones en blanco sucio, si se presentan áreas anómalas, puede ser necesario practicar biopsias o toma de muestras del cérvix para su posterior estudio (American Cancer Society, 2020).

Cabe destacar que Mínguez indica que, la duración de la prueba puede abarcar de 4 a 10 minutos y consiste en la atención detenida de cada una de las áreas del cuello del útero y en ir registrando las imágenes que resultan dudosas o sospechosas, por tanto, es recomendable que la mujer que la paciente no se halle con la menstruación para realizar la prueba (Minguez, 2024).

La colposcopia puede realizarse en cualquier mujer que se someta a su primera consulta ginecológica; está indicada en las mujeres con citologías cervicales alteradas, que es precisamente en esta circunstancia en la que el colposcopio tiene el protagonismo de visualizar la zona dañada y obtener el fragmento de biopsia (biopsia dirigida), asimismo no está justificado realizar una colposcopia en todas las revisiones ginecológicas anuales; sin embargo, sí que es esencial realizarla cada vez que se tenga que valorar una lesión previamente tratada o se sospeche algún tipo de anormalidad (Minguez, 2024).

Interpretación de resultados:


Según lo señala Bailey (2022), los resultados de la colposcopia pueden ser normales que puede hacer referencia a la ausencia de alteraciones en el tejido cervical y el resultado anormal puede hacer referencia a distintos hallazgos que mencionamos a continuación: (American Cancer Society, 2020).

- **Pólipos cervicales:** Crecimiento benigno en el cuello del útero.
- **Verrugas cervicales:** Pápulas que suelen ser atribuibles a una infección viral.
- **Virus del Papiloma Humano (VPH):** infección viral de alta frecuencia que puede afectar a las células del cuello uterino.
- **Cervicitis:** Inflamación del cuello uterino por infecciones o irritaciones.
- **Displasia cervical:** Cambios en el tejido del cuello uterino con carácter precanceroso que requieren control.
- **Cáncer de cuello uterino:** Células malignas en el tejido del cuello uterino

La colposcopia es un procedimiento clínico de gran importancia el cual está destinado a identificar posibles lesiones cancerosas y patologías del cuello

uterino, la vagina y la vulva. Además, permite evaluar y realizar un estudio en profundidad de la morfología de los tejidos bajo condiciones patológicas, especialmente en pacientes con cambios en el Papanicolaou, por lo tanto, ayuda en el diagnóstico temprano y el manejo oportuno de condiciones malignas. Su modalidad ambulatoria y la mínima intervención quirúrgica requerida la convierten en un procedimiento viable y beneficioso en la práctica ginecológica (Bailey, 2022).

◆ Reflexiones del autor ◆

 ***Uno de los momentos más impactantes de mi carrera fue ver cómo una paciente joven, con hijos pequeños, fue diagnosticada con cáncer de cuello uterino avanzado por no haber hecho nunca un Papanicolaou. Desde entonces, no me canso de repetir: el tamizaje salva vidas. Como docentes, debemos inculcar a nuestros estudiantes no solo que sepan interpretar una citología, sino que comprendan el peso humano y social de estas enfermedades. Que insistan, que eduquen, que pregunten. Porque a veces, un simple recordatorio a El tiempo puede evitar una tragedia.***

3.3. Trastornos menstruales

Los trastornos menstruales son una de las principales causas por las que las jóvenes acuden a la asistencia médica. Incluyen diversos procesos vinculados al ciclo menstrual, ya sea por alteraciones en los patrones de menstruación, sangrado excesivo en adolescentes, o anomalías como sangrado uterino poco común y amenorrea, además de dolor, también conocido como dismenorrea. Estas dificultades impactan hasta el 75% de las jóvenes y están vinculadas con la alta incidencia de ciclos anovulatorios (55-82%) durante los dos primeros años después de la menarquia (Molina, 2020).

En una extensa investigación en Ecuador, se estableció la edad en la que ocurrió la primera menstruación en diversas zonas del país. El análisis de información de varios años en Quito reveló una EM que osciló entre 13.5 ± 1.4 y 13.9 ± 1.3 años. En Santa Elena registró un valor de 13.3 ± 1.5 , en contraste con Tulcán y Tena que registraron un valor de 13.6 ± 1.6 y 12.0 ± 1.5 respectivamente (Molina, 2020).

Las investigaciones han detectado una variedad de factores de riesgo vinculados a las alteraciones menstruales en adolescentes. Estos abarcan elementos genéticos, antecedentes familiares de alteraciones menstruales, niveles hormonales, modo de vida (como el estrés y la alimentación), y factores socioeconómicos. Entender las raíces de los trastornos menstruales en adolescentes es esencial. Se ha estudiado el impacto de desbalances hormonales, como la sobreabundancia de prostaglandinas en la dismenorrea, además de elementos psicológicos, como el estrés y la ansiedad, en la intensificación de los síntomas menstruales (Valverde et al., 2023).

3.3.1 **Síndrome de ovario poliquístico**

El síndrome de ovario poliquístico (SOP) es un trastorno heterogéneo caracterizado por hiperandrogenismo y anovulación crónica, es decir presenta períodos menstruales irregulares y cantidades elevadas de andrógenos. Esta es la enfermedad endocrina más común que afecta a las mujeres jóvenes y se manifiesta de diversas formas. Aunque aún no se comprende completamente su origen, se cree que resulta de una interacción entre factores genéticos y ambientales. Esta enfermedad compleja tiene efectos negativos en la reproducción y el metabolismo de quienes la padecen, afectando entre un 6 y 20% de las mujeres en edad fértil. Es un síndrome que resulta crucial de identificar y tratar, ya que sus múltiples manifestaciones pueden influir significativamente en la salud metabólica, cardiovascular, reproductiva y psicológica a lo largo de la vida (Kriebel et al., 2021).

Dentro de las particularidades del síndrome se incluyen: incremento en la hormona luteinizante (LH) en comparación con la hormona foliculoestimulante (FSH), incremento en la generación de testosterona basada en LH en los ovarios, sobreabundancia de andrógenos adrenales, resistencia intensa a la insulina, obesidad y elevación de la hormona antimülleriana (HAM).

Cuadro clínico

La condición clínica del SOP fluctúa en función del fenotipo de la paciente e incluye signos de hiperandrogenismo como hirsutismo, acné, seborrea, en situaciones severas clitoromegalia y alopecia. Son habituales las alteraciones menstruales, que van desde una menarquia retrasada hasta una oligomenorrea o amenorrea secundaria. Las ecografías pueden identificar los ovarios polifoliculares, aunque no son esenciales para el diagnóstico. En términos metabólicos, se observan dislipidemia, obesidad y resistencia a la insulina, lo que incrementa la probabilidad de padecer diabetes. Además, son comunes los trastornos psicológicos, tales como ansiedad, depresión y alteraciones en la alimentación. Se han reportado daños en la sustancia blanca del cerebro en mujeres postmenopáusicas, lo que podría elevar el riesgo neurológico (Zarnowski, 2022).

Diagnóstico

Como es un síndrome que presenta manifestaciones clínicas tan variadas, su diagnóstico puede resultar complicado, dado que no existe un consenso universalmente aceptado. No obstante, los criterios diagnósticos del Consenso de Rotterdam son los más empleados, donde la prevalencia de SOP es de cerca del 15% en las mujeres en edad reproductiva. Es crucial tener en cuenta que, pese a ser una enfermedad frecuente, su diagnóstico continúa siendo de exclusión (Kriebel et al., 2021).

Tabla 26. *Criterios de Rotterdam SOP*

Criterios diagnósticos del Síndrome de Ovario Poliquístico del Consenso de Rotterdam

Al menos 2 de los siguientes:

- Hiperandrogenismo clínico o de laboratorio
- Oligoanovulación
- Patrón polimicrofolicular de los ovarios en ecografía

Fuente: "Revisión de los criterios diagnósticos para el síndrome de ovario poliquístico". Robles, 2020

Hiperandrogenismo: Como resultado de hirsutismo y acné, o corroborado a través de estudios bioquímicos que muestran niveles altos de testosterona total o liberada. Disfunción ovárica: Los niveles habituales de testosterona en mujeres adultas oscilan entre 40-60 ng/dL, mientras que en pacientes con SOP, estos pueden oscilar entre 29 y 150 ng/dL.

Oligoanovulación Se distingue por ciclos menstruales irregulares que oscilan entre 21 y 35 días. No obstante, entre el 15% y el 40% de las personas con hiperandrogenismo podrían experimentar menstruaciones regulares y problemas ováricos al mismo tiempo.

Morfología poliquística del ovario: se define por la presencia de 12 o más folículos antrales de 2-9mm de diámetro en uno o ambos ovarios, un ovario con un volumen superior a 10 mililitros o ambos. No obstante, para demostrar la existencia de quistes en los ovarios es necesario un equipo especializado en ultrasonido, por lo que este indicador no es necesario para realizar el diagnóstico de SOP si la paciente padece de hiperandrogenismo y disfunción ovárica (Robles Lara et al., 2020).

Diagnóstico en adolescentes

En los adolescentes, es habitual la falta de menstruación durante los primeros dos años tras la menarquia, representando un 95% de estos casos. Los ciclos suelen regularse (entre 21 y 45 días) alrededor del tercer año. Para establecer la disfunción ovárica (DO) en este grupo, se toman en cuenta los criterios siguientes: (Kriebel et al., 2021).

- Amenorrea primaria a los 15 años o 2 a 3 años tras la telarquia, sin tener en cuenta la edad.
- Al cumplir 2 años de la menarquia, se observan ciclos menstruales que no superan los 21 días o superan los 45 días.
- Períodos que superen los 90 días en cualquier instante tras la menarquia.

A pesar de que los niveles de testosterona en adolescentes rápidamente se equiparan a los de una mujer adulta, es habitual detectar leves episodios de acné o hirsutismo durante los primeros años de vida. Se considera hirsutismo de moderado a severo o acné vulgaris de moderado a severo para el diagnóstico. Además, no se aconseja llevar a cabo mediciones hormonales ni ecografías hasta 8 años tras la menarquia, dado que durante este lapso es habitual el patrón polifolicular en los ovarios (Espinoza, 2022).

3.3.2 **Endometriosis**

La presencia de tejido endometrial fuera de la cavidad uterina se denomina endometriosis. Se caracteriza por una enfermedad inflamatoria crónica dependiente de estrógenos, cuyas manifestaciones clínicas más comunes son dismenorrea, masas anexiales e infertilidad. Aunque esta condición afecta la calidad de vida de millones de mujeres en todo el mundo e impone altos costos financieros a los sistemas de salud, dada la complejidad de la etiología de la enfermedad, aún se están realizando investigaciones para comprender la enfermedad en sí y las opciones de tratamiento (Kriebel et al., 2021).

El 10% de las mujeres en etapa reproductiva sufre de endometriosis, aunque también puede aparecer en mujeres en etapa premenárgica o postmenopáusica. Su prevalencia oscila entre el 2-11% en mujeres asintomáticas, entre el 5-50% en aquellas que padecen infertilidad y el 5-21% en aquellas que experimentan dolor vaginal. El diagnóstico definitivo se lleva a cabo a través de procedimientos quirúrgicos y biopsias, lo que complica establecer su prevalencia precisa. Los factores de riesgo principales comprenden la exposición al dietilestilbestrol, un bajo peso al nacer, una menarca precoz, un bajo índice de masa corporal, ciclos menstruales breves y la nuliparidad. La actividad física es un elemento de protección, mientras que la utilización de métodos anticonceptivos orales se relaciona con una reducción de la prevalencia (Montero, 2021).

Manifestaciones Clínicas

El síntoma más destacado de la endometriosis es el dolor, que constituye el estado clínico más característico, que se incrementa progresivamente, puede fluctuar en función de la ubicación de los implantes. Cuando los implantes se encuentran en la zona pélvica, que es la más común, se presenta con dismenorrea y dolor lumbar intenso durante la menstruación, spotting premenstrual, sangrados menstruales abundantes y prolongados y sangrados intermenstruales, dispareunia profunda con pérdida secundaria de la libido o vaginismo, fuerte cansancio justo antes y durante la menstruación, dolor durante los movimientos intestinales, tenesmo rectal e incluso sangrados rectales durante la menstruación, diarrea perimenstrual y/o estreñimiento junto con dolor abdominal, frecuentemente diagnosticado como síndrome de colon irritable, trastornos abdominales generalizados que surgen de manera imprevista e irregular y brusca, dolor repentino o cesante durante la etapa de ovulación o menstruación, necesidad de miccionar o disuria, a menudo

hematuria como complicación la infertilidad (Molina Rodríguez, 2024).

Diagnóstico

Se sospecha de endometriosis en mujeres que presentan dolor pélvico persistente, infertilidad o síntomas asociados. El diagnóstico se lleva a cabo mediante un método clínico y exámenes adicionales (Kriebel et al., 2021).

Examen Ginecológico

El examen pélvico es esencial, aunque no suficiente para confirmar el diagnóstico. Los signos y síntomas sugestivos incluyen:

- Dolor a la palpación del fondo de la vagina.
- Nódulos en el fondo vaginal o a nivel del recto.
- Dolor con la movilización del útero
- Masas en los ovarios o trompas de Falopio.
- Adherencias en órganos pélvicos.

Pruebas de Laboratorio

El marcador Ca-125 es un indicador de tumores empleado en el análisis de endometriosis, particularmente cuando existe una alteración en los ovarios. A pesar de que puede ser alto, no se trata de una enfermedad específica y su incremento también puede estar vinculado con otras enfermedades (cáncer ovárico, miomas, peritonitis). El CA 19-9 posee una sensibilidad reducida y se emplea para determinar la severidad de la enfermedad en situaciones previamente diagnosticadas (E. B. M. D. S. Pérez, 2024).

Estudios de Imagen

Los métodos más empleados para evaluar la endometriosis son la ecografía transvaginal y la resonancia magnética, siendo la ecografía la más eficaz con una sensibilidad del 80% y una especificidad cercana al 90%. Los descubrimientos típicos comprenden masas quísticas, zonas hiperecoicas en el miometrio y la fijación de órganos pélvicos. Los endometriomas, también denominados "quistes de chocolate", inciden en la mitad de las pacientes y poseen un riesgo de convertirse en malignos inferior al 1% (Molina Rodríguez, 2024).

El diagnóstico definitivo se determina a través de laparoscopia, vista como el estándar de oro. A pesar de que los marcadores de ecografía y orina pueden indicar endometriosis, no sustituyen la laparoscopia. En ciertas situaciones, es posible llevar a cabo un diagnóstico presuntivo fundamentado en los síntomas y los descubrimientos ecográficos. Se recomienda la cirugía en situaciones de dolor pélvico persistente o síntomas severos y una laparoscopia negativa contribuye a descartar otras causas potenciales (J. S. García et al., 2021).

En los últimos diez años, la investigación ha avanzado significativamente en el desarrollo de técnicas diagnósticas no invasivas para la endometriosis. Una revisión narrativa reciente "Avances en herramientas de diagnóstico no invasivas para la endometriosis: una revisión narrativa de los últimos diez

años” destaca múltiples innovaciones, incluyendo el uso de biomarcadores en sangre o fluidos corporales, como microRNAs y moléculas liberadas en microvesículas; el refinamiento de la ecografía transvaginal con criterios específicos; y el empleo de resonancia magnética con secuencias mejoradas para detección de lesiones profundas. Algunos estudios incluyeron pruebas de “liquid biopsy” directo y tecnología emergente como espectroscopía o análisis molecular no invasivo.

Estos avances prometen reducir la dependencia de la laparoscopia para el diagnóstico definitivo, acortar los períodos de demora que en promedio duran varios años y permitir una atención más precoz y menos invasiva. Aunque muchos de estos métodos aún están en fases de validación, su integración progresiva en la práctica clínica futura promete transformar el enfoque diagnóstico de esta enfermedad prevalente sobre todo desde una perspectiva centrada en la paciente, eficiente y basada en evidencia.

3.3.3 **Miomatosis uterina**

El mioma uterino es un tumor benigno más común asociado a los pólipos endometriales en el sistema reproductivo femenino. Está compuesto por fibras musculares suaves con una cantidad variable de estroma conjuntivo. Se le denomina también con otras denominaciones, como: leiomioma, fibroma, mioma, escleroma, fibroide y miofibroma (Johana Chamba-Tandazo et al., 2021).

Los miomas uterinos surgen a partir de la expansión clonal de una única célula del miometrio, debido a su carácter hormonal, inciden principalmente en las mujeres durante sus años reproductivos. Epidemiológicamente, pueden presentarse en hasta el 70% de las mujeres durante la menopausia. No obstante, la incidencia real es desconocida ya que la mayoría de los casos son asintomáticos y probablemente no se detectan. Se vinculan a elementos como: condición premenopáusica, historial familiar, hipertensión y obesidad. Alrededor del 30% de las mujeres que sufren de miomatosis uterina mostrarán síntomas severos que pueden abarcar sangrado uterino irregular, anemia, dismenorrea, incremento en la frecuencia de orina, estreñimiento e infertilidad (Calderón, 2021).

Clasificación

Los miomas del útero se clasifican de acuerdo con su ubicación en submucosos, intramurales, subserosos y pediculados (J. S. García et al., 2021).

Miomas de tipo submucoso: Se encuentran en la cavidad uterina y suelen provocar sangrados intensos y periodos menstruales extendidos. Estos miomas se pueden resecar a través de una histeroscopia (Calderón, 2021).

Miomas de tipo subseroso: Usualmente, no provocan síntomas relevantes ni inciden en el embarazo. Si son de tamaño reducido, tienden a ser asintomáticos. En ciertas situaciones, pueden ser pediculados, lo que significa


que están sujetos al útero a través de un pedículo que les facilita su movimiento (J. S. García et al., 2021).

Miomas intramurales: Son aquellos que se encuentran en el miometrio, sin alterar la cavidad del útero. Causan sangrados irregulares y dolor. Si son de gran tamaño, podrían comprimir órganos próximos. Esta alteración en la cavidad uterina puede provocar subfertilidad y disminuir los índices de gestación, lo que respalda su terapia (Calderón, 2021).

Miomas pediculados: Son una variante de los miomas subserosos, donde el tumor se une al útero mediante un pedículo, facilitando así su desplazamiento. A pesar de que suelen ser asintomáticos, su tamaño o torsión del pie pueden provocar dolor pélvico (J. S. García et al., 2021).

En un mínimo del 30% de las situaciones, los miomas causan un sangrado uterino anómalo (SUA), vinculado a morbilidades como anemia por sangrado crónico, presión pélvica con síntomas urinarios y estreñimiento. Los síntomas graves pueden perjudicar la calidad de vida de las pacientes, afectando de manera negativa su vida social y profesional. Esto podría necesitar una perspectiva multidisciplinaria que contemple atención en Salud Mental para potenciar la calidad de vida de las pacientes (Grilli, 2020).

◆ Reflexiones del autor ◆

 ***En cada aula he escuchado a estudiantes decir: 'Es normal que duela la menstruación'. Y siempre les respondo: no, no es normal, es común. La dismenorrea intensa, los sangrados anormales o los ciclos irregulares deben ser escuchados, no minimizados. Muchos de estos síntomas esconden condiciones como endometriosis, SOP o miomas que afectan profundamente la vida de las mujeres. Enseñémosles a validar el dolor menstrual como un motivo legítimo de consulta ya no restarle valor clínico por ser frecuente. Escuchar con atención es ya parte del tratamiento***

3.4. Prolapsos y trastornos del suelo pélvico

El suelo pélvico trasciende la concepción de una mera cavidad anatómica, al ser una estructura fundamental para el equilibrio funcional del organismo. Constituido por un sistema integrado de músculos y ligamentos localizados en la base del abdomen, cumple con la función esencial de sostener y mantener en suspensión adecuada los órganos pélvicos (García López, 2020).

La alteración de alguno de sus componentes puede desencadenar importantes disfunciones, tales como incontinencia urinaria o fecal, trastornos en la función sexual y modificaciones anatómicas, como los prolapsos (Coppola, 2023).

Investigaciones recientes han evidenciado que la musculatura del suelo

pélvico desempeña un rol crucial en la estabilización de la columna lumbo pélvica. Por ende, cualquier desequilibrio en esta estructura puede comprometer el control postural y constituir un factor determinante en la génesis del dolor lumbopélvico (García López, 2020).

El prolapso de órganos pélvicos (POP), según la definición de la Asociación Internacional de Uroginecología (IUGA) y la Sociedad Internacional de Continencia (ICS), consiste en el desplazamiento hacia abajo de estructuras como el útero, el cérvix, la pared vaginal anterior o posterior, e incluso la cúpula vaginal, particularmente en mujeres que han pasado por una histerectomía (Laso, 2022).

Este trastorno tiene su origen en una alteración funcional del suelo pélvico, lo que provoca un descenso gradual y sostenido de los órganos ubicados en los diferentes compartimentos de la pelvis femenina. El POP, considerado una forma de distopía genital, se caracteriza por el desplazamiento de estos órganos hacia la zona vulvar (Coppola, 2023).

En mujeres gestantes, la implementación del entrenamiento muscular del suelo pélvico (EMSP) resulta esencial para reforzar la musculatura pélvica, minimizando la incidencia de incontinencia urinaria (IU) y el prolapso de órganos pélvicos (POP) durante la gestación y el puerperio. La integración del EMSP en programas de ejercicios prenatales optimiza la función del suelo pélvico, favorece un parto más eficiente y reduce el riesgo de complicaciones posteriores. Además, las prácticas obstétricas juegan un rol determinante; priorizar la preservación del periné y evitar episiotomías sistemáticas en partos vaginales mejora considerablemente la recuperación de esta región en el periodo postparto (Laso, 2022).

En el caso de mujeres no gestantes, el EMSP también constituye una herramienta valiosa para la prevención y el tratamiento de la disfunción del suelo pélvico, promoviendo una mayor fortaleza y funcionalidad de la musculatura pélvica. Su aplicación es particularmente relevante en quienes presentan factores de riesgo, como exceso de peso o labores que implican un esfuerzo físico considerable. Mantener una práctica constante de ejercicios dirigidos al suelo pélvico es fundamental para prevenir la aparición de complicaciones relacionadas, tales como IU y POP, asegurando mejores resultados clínicos a largo plazo (Laso, 2022).

El entrenamiento de los músculos del suelo pélvico (EMSP) se presenta como una estrategia práctica y eficaz para fortalecer esta área en mujeres, tanto embarazadas como no embarazadas, contribuyendo a disminuir de manera notable los riesgos de disfunciones del suelo pélvico (DSP). Asimismo, personalizar las intervenciones según las necesidades específicas, ya sea durante la gestación o en el día a día, resulta fundamental para optimizar la calidad de vida y prevenir problemas a futuro (Santos et al., 2024).

Desde un enfoque clínico la prevención de estos trastornos se basa en fortalecer la musculatura del suelo pélvico mediante programas de ejercicios

específicos, como los ejercicios de Kegel, combinados con educación para modificar hábitos que incrementen la presión intraabdominal. Es esencial identificar y tratar condiciones subyacentes, como obesidad o estreñimiento, que puedan agravar estas disfunciones. La intervención temprana y un manejo integral permiten reducir significativamente la incidencia de complicaciones y mejorar la calidad de vida de los pacientes (Laso, 2022).

- **Ejercicios específicos:** Realizar ejercicios como los de Kegel fortalecen los músculos del suelo pélvico, mejorando su resistencia y capacidad funcional.
- **Evitar factores de riesgo:** Mantener un peso saludable, prevenir el estreñimiento y evitar actividades de alto impacto reducen la presión sobre el suelo pélvico.
- **Educación adecuada:** Enseñar a las pacientes cómo identificar y contraer correctamente los músculos del suelo pélvico garantiza que los ejercicios sean efectivos.
- **Supervisión profesional:** Contar con fisioterapeutas o médicos capacitados permite personalizar los programas de prevención y asegurar que se realicen correctamente.
- **Hábitos saludables:** Promover una buena postura, técnicas de levantamiento adecuadas y un manejo controlado del esfuerzo abdominal ayuda a proteger esta área.

Es fundamental considerar que el suelo pélvico no solo cumple una función estructural, sino que también interviene en aspectos emocionales y sociales del individuo, la edad es considerada como factor indispensable durante el desarrollo de disfunciones en el suelo pélvico ya que se da cabida a cambios fisiológicos, anatómicos y hormonales en el transcurso de la vida, específicamente en mujeres de grupo etario medio. En consecuencia, por factores como el climaterio y envejecimiento son contempladas en calidad de grupo vulnerable ante problemas genitourinarios como: prolapso genital e incontinencia urinaria o fecal; desencadenando alteraciones físicas que repercuten fuertemente en la calidad de vida social, laboral y emocional del paciente (Gómez Ramos, 2023).

En esta perspectiva, se considera a la incontinencia urinaria como la disfunción más común con una prevalencia de entre 15-69% de mujeres. Simultáneamente, factores como: edad, menopausia y paridad incrementan el riesgo. Subsiguiente a ello, la incontinencia fecal llega a afectar entre 2-7% de la población en general, mientras que un 20% se comprende de adultos mayores; frecuentemente se lo relaciona con traumatismos obstétricos y estreñimiento crónico. De esta forma, el prolapso de órganos de la región pélvica se manifiesta entre un 5-10% de casos que, como se ha mencionado en líneas que anteceden, se asocian principalmente con el parto vaginal a causa de daños estructurales en tejidos conectivos y músculos (Gómez Ramos,

2023).

Adicionalmente, es frecuente que dichas condiciones estén anexas al desarrollo de disfunción sexual. En el caso de las mujeres, estas pueden experimentar vergüenza, miedo, placer sexual disminuido o ausente como reacción a la incontinencia vesical. Por añadidura, tanto aspectos físicos como emocionales (N. Pérez et al., 2020).

3.5. Infecciones vaginales

Las infecciones vaginales son un desafío de salud común que afecta a muchas mujeres en algún momento de sus vidas. Estas infecciones pueden surgir de una variedad de microorganismos, tales como: hongos, bacterias y parásitos, se manifiestan a través de síntomas como picazón, ardor, secreción anormal y mal olor. Aunque a menudo, las infecciones vaginales pueden ser asintomáticas por lo cual dificulta su detección y tratamiento oportuno. Por esta razón es crucial identificar y tratar estas infecciones de manera temprana para prevenir complicaciones y mejorar la calidad de vida de las mujeres afectadas (Goje, 2023).

3.5.1. Vaginosis bacteriana

Es aquella condición que es causada debido al reemplazo de bacterias del género *Lactobacillus* por bacterias anaerobias como *Gardnerella vaginalis*, *Prevotella spp*, provocando un biofilm polimicrobiano en las células epiteliales vaginales, cuyas manifestaciones clínicas se caracterizan por una: secreción vaginal que puede ser de coloración blanca, gris o verde, olor vaginal como a pescado, picazón y disuria (Abou Chacra et al., 2022).

Esta infección es la causa más común asociada al flujo vaginal anormal en mujeres en edad reproductiva, no obstante, también se puede relacionar con ITS y complicaciones del tipo obstétrico. (Abou Chacra et al., 2022)

El diagnóstico se basa en criterios clínicos o en la tinción de Gram, esta prueba es una de las más precisas debido a sus resultados compatibles con morfotipos de *Gardnerella*, *Lactobacillus*, *Mobiluncus*, *Bacteroides*. Recientemente, se han desarrollado métodos moleculares o de punto de atención como la microscopía salina donde a través de la presencia de tres de los criterios de Amsel (pH elevado, olor a pescado después de la adicción de KPH 10%, presencia de un 20% de células clave, flujo homogéneo acuoso) se confirma el diagnóstico, también la prueba de OSOM BV Azul que mide los niveles sialidasa producidas por bacterias como *Gardnerella* y *Bacteroides* en el flujo vaginal (Martínez, 2022).

El tratamiento habitual incluye antibióticos como metronidazol, clindamicina, secnidazol por su amplio espectro antimicrobiano, aunque las recaídas son frecuentes. Por ello, se están explorando nuevas opciones terapéuticas que

incluyen probióticos y productos a base de plantas (Philippe H Girerd, 2024).

3.5.2. Candidiasis

La candidiasis es una de las causas más frecuentes de infecciones vaginales, esta infección fúngica es ocasionada por el hongo oportunista *Cándida albicans*, se estima que representa aproximadamente un tercio de los casos de vulvovaginitis (Jeanmonod et al., 2024).

La vulvovaginitis por *Cándida* se origina cuando las especies de este hongo penetran superficialmente el revestimiento mucoso de la vagina, provocando una respuesta inflamatoria. Esta inflamación se caracteriza por la presencia de células polimorfonucleares y macrófagos, que son las principales células inflamatorias involucradas. Como resultado de esta respuesta, se presentan síntomas como: secreción espesa y abundante, dispareunia, excoriaciones, disuria, picazón, irritación vaginal, hinchazón. Ardor y se presentan con mayor frecuencia antes del periodo menstrual (Lass-Flörl et al., 2024).

Para su diagnóstico se usa microscopia con KOH al 10% y frotis húmedos con el flujo vaginal como muestra, aunque también existen otros métodos como cultivo, pruebas de pH debido a que estos pacientes su pH es <5 y PCR (Jeanmonod et al., 2024).

El tratamiento de la candidiasis implica el uso de agentes antimicóticos, siendo el fluconazol y las equinocandinas los tratamientos más utilizados (Lass-Flörl et al., 2024).

3.5.3. Tricomoniasis

La tricomoniasis vaginalis es una infección de transmisión sexual (ITS) causada por el protozoo flagelado, *Trichomonas vaginalis*. En mujeres la infección puede ser asintomática, pero cuando se presentan síntomas, las mujeres pueden experimentar vaginitis con flujo vaginal purulento, mal olor, ardor, picazón, disuria, dispareunia (Workowski et al., 2021).

El diagnóstico de la tricomoniasis históricamente se ha basado en el análisis microscópico o el cultivo, pero las pruebas de amplificación de ácidos nucleicos (NAATs) ayudan a ampliar el material genético del parásito (Lass-Flörl et al., 2024).

El tratamiento de elección para la tricomoniasis es el metronidazol, Se recomienda tratar tanto a las personas sintomáticas como a sus parejas sexuales asintomáticas para prevenirla. Además, la infección por *T. vaginalis* se ha asociado con un mayor riesgo de complicaciones reproductivas, como parto prematuro y cáncer cervical (Van, 2021).

Resumen clínico aplicado

El reconocimiento de las patologías ginecológicas de mayor prevalencia en el contexto local permite diseñar estrategias diagnósticas y terapéuticas adaptadas a la realidad epidemiológica. La identificación temprana de infecciones, neoplasias y trastornos funcionales reduce la morbilidad y mejora la calidad de vida de las pacientes. Integrar estos conocimientos con la práctica clínica diaria facilita intervenciones preventivas, la educación sanitaria y el seguimiento oportuno, consolidando un modelo de atención basado en la evidencia y en las necesidades poblacionales.

◆ Reflexiones del autor ◆

💓 *Las infecciones vaginales son una de las consultas más frecuentes en ginecología, pero muchas veces se manejan de forma mecánica, sin explorar causas de fondo ni educar a la paciente. Como docentes, debemos enseñar a ir más allá del tratamiento antifúngico o antibiótico. ¿Cuál es el contexto? ¿Hay reinfecciones? ¿Se trata solo de flora alterada o hay una ITS oculta? Hay que comprender que una infección vaginal puede ser la punta del iceberg de otros problemas: disbiosis, abuso, mal uso de productos de higiene, o incluso problemas de pareja. La medicina está en los detalles*

✓ COMENTARIOS FINALES

A lo largo de mi trayectoria profesional, he sido testigo de cómo numerosas patologías ginecológicas llegan a consulta en fases avanzadas, cuando las alternativas terapéuticas se ven considerablemente reducidas. Un caso recurrente es la alta incidencia de infecciones de transmisión sexual, muchas de las cuales no se diagnostican a tiempo debido al temor o a la falta de información. Recuerdo particularmente a una paciente joven que, tras meses de ignorar un dolor pélvico persistente, acudió finalmente a evaluación. El diagnóstico reveló una infección por Chlamydia trachomatis, complicada con enfermedad inflamatoria pélvica. Más allá del hallazgo clínico, lo que más impactó fue su reacción al saber que un tratamiento oportuno habría prevenido las secuelas que ahora enfrentaba.

Experiencias como esta refuerzan la idea de que la labor médica va más allá del diagnóstico y tratamiento de enfermedades; implica también una función educativa esencial. No basta con identificar una patología, sino que es crucial garantizar que cada paciente comprenda su condición y las estrategias necesarias para evitar complicaciones. Una explicación clara y libre de juicios puede marcar la diferencia entre una paciente que sigue su tratamiento de manera adecuada y otra que, por falta de orientación, regresa tiempo después con un cuadro agravado.

Las patologías ginecológicas más prevalentes en Ecuador evidencian la necesidad de integrar el conocimiento médico con una sensibilidad

genuina hacia las necesidades de cada paciente. Un diagnóstico temprano puede salvar vidas, pero la educación y la prevención tienen el poder de transformar realidades. Como futuros médicos, su desafío no será únicamente adquirir y aplicar conocimientos, sino hacerlo con criterio, empatía y un compromiso inquebrantable con la salud de cada mujer que confíe en su atención.

PREGUNTAS DE REVISION

¿Cuál es la infección de transmisión sexual más estrechamente relacionada con el cáncer de cuello uterino?

- A) Clamidia
- B) Virus del papiloma humano (VPH)
- C) Gonorrea
- D) Tricomoniasis

¿Cuál de las siguientes infecciones de transmisión sexual puede llevar a la infertilidad si no se trata a tiempo?

- A) VIH
- B) Candidiasis
- C) Clamidia
- D) Vaginosis bacteriana

La sífilis es una enfermedad de transmisión sexual con múltiples fases clínicas. ¿Qué bacteria la causa?

- A) Neisseria gonorrhoeae
- B) Treponema pallidum
- C) Chlamydia trachomatis
- D) Haemophilus ducreyi

Para detectar de manera temprana el cáncer de cuello uterino, ¿qué prueba se recomienda?

- A) Mamografía
- B) Biopsia de ovario
- C) Prueba de Papanicolaou
- D) Resonancia magnética

¿Qué tipo de cáncer ginecológico se asocia con una exposición prolongada a estrógenos sin oposición de progesterona?

- A) Cáncer de cuello uterino
- B) Cáncer de endometrio
- C) Cáncer de mama
- D) Cáncer de vagina

En una paciente con dolor pélvico crónico y dismenorrea severa, ¿qué enfermedad debe sospecharse si hay tejido endometrial fuera del útero?

- A) Miomatosis uterina
- B) Endometriosis
- C) Síndrome de ovario poliquístico
- D) Prolapso uterino

El síndrome de ovario poliquístico (SOP) es una de las principales causas de irregularidad menstrual. ¿Cuál es una de sus características clínicas más relevantes?

- A) Menopausia temprana
- B) Ovarios hipoactivos
- C) Hiperandrogenismo
- D) Prolapso vaginal

¿Qué microorganismo es el principal responsable de la vaginosis bacteriana?

- A) Cándida albicans
- B) Trichomonas vaginalis

C) Gardnerella vaginalis

D) Escherichia coli

El prolapso del suelo pélvico es un problema frecuente en mujeres.

¿Cuál de los siguientes factores aumenta su riesgo?

A) Multiparidad

B) Uso de anticonceptivos orales

C) Menstruación irregular

D) Ejercicio físico moderado

En la prevención del VIH en mujeres, ¿qué medida es fundamental?

A) Uso de anticonceptivos orales

B) Vacunación contra el VPH

C) Uso constante del preservativo

D) Administración de antibiótico

Referencias bibliográficas

- ACCESS. (2022). 5 formas de prevenir las enfermedades de transmisión sexual. <https://www.achn.net/es/acerca-de-access/que-hay-de-nuevo/recursos-para-salud/5-formas-de-prevenir-las-enfermedades-de-transmision-sexual/>
- Abou Chacra, L., Fenollar, F., & Diop, K. (2022). Bacterial Vaginosis: What Do We Currently Know? En *Frontiers in Cellular and Infection Microbiology* (Vol. 11). Frontiers Media
- S.A. <https://doi.org/10.3389/fcimb.2021.672429>
- American Cancer Society. (2024). Etapas del cáncer de cuello uterino. American Cancer Society.
- Bampi, J. V. B., Borges, I. C., Barboza, A. P., Noguera, S. L. V., Cortês, M. F., Sabino, E. C., & Costa, S. F. (2023). PERFIS GENOTÍPICOS DE VIRULÊNCIA RELACIONADOS A INVASIVIDADE DAS CEPAS DE NEISSERIA GONORRHOEAE EM PACIENTES DO HOSPITAL DAS CLÍNICAS DA FACULDADE DE MEDICINA DA
- UNIVERSIDADE DE SÃO PAULO. *The Brazilian Journal of Infectious Diseases*, 27, 103214. <https://doi.org/10.1016/J.BJID.2023.103214>
- Belcher, T., Rollier, C. S., Dold, C., Ross, J. D. C., & MacLennan, C. A. (2023). Immune responses to Neisseria gonorrhoeae and implications for vaccine development. *Frontiers in Immunology*, 14. <https://doi.org/10.3389/fimmu.2023.1248613>
- Calderón, M. F. A. J. B. M. F. B. Y. M. R. V. M. (2021). Vista de Miomatosis uterina, un desafío terapéutico en ginecología y fertilidad. Artículo de revisión de la literatura.
- Calderón Pico, Á. E., & Bracho Mora, A. M. (2024). Chlamydia trachomatis en estudiantes de una Universidad de Manabí. *LATAM Revista Latinoamericana de Ciencias Sociales y Humanidades*, 5(4). <https://doi.org/10.56712/latam.v5i4.2579>
- Calvo, E. Lou, Subero, I. M., Lázaro, I. M. E., López, D. A., Bello, A. V., & Casas, S. S. (2023). Diagnóstico y manifestaciones de sífilis tardía. A propósito de un caso. *Revista Sanitaria de Investigación*, 4(3), 21.
- Castro-Castro, J. L., Delgado-Mendoza, R. F., Zambrano-Delgado, S. N., & Rodríguez-Parrale,
- D. H. (2021). Virus de Inmunodeficiencia Humana (VIH): una revisión sistemática de la prevalencia en mujeres embarazadas de entre 15 a 35 años. *Dominio de las Ciencias*, 7(5), 196-212. <https://doi.org/10.23857/dc.v7i5.2243>

Cevallos, J. (2021). SOCIEDAD DE LUCHA CONTRA EL CÁNCER, SOLCA NÚCLEO

Cosgriff, L., Mukker, A., Ford, C., & Tavcar, J. (2025). Advances in non-invasive diagnostic tools for endometriosis: A narrative review of the past ten years. *International journal of gynaecology and obstetrics: the official organ of the International Federation of Gynaecology and Obstetrics*, 10.1002/ijgo.70412. Advance online publication. <https://doi.org/10.1002/ijgo.70412>

DE QUITO. SOLCA, 1.

Coppola, F. (2023). UNIVERSIDAD DE LA REPÚBLICA ORIENTAL DEL URUGUAY.

Franco Lacato, A. O. (2022). Sífilis secundaria en un paciente con VIH. *Revista Cubana de Medicina General Integral*, 38.

Gallego Irala, J. (2024). PROMOCIÓN Y PREVENCIÓN SOBRE EL VIRUS DE LA INMUNODEFICIENCIA HUMANA (VIH) APRENDIZAJE SERVICIO (APS) PROMOCIÓN DE HÁBITOS SALUDABLES ANTE EL VIH EN POBLACIÓN JOVEN.

Goje, O. (2023, marzo). Introducción a la vaginitis.

Kriebel, M., Morún, D., Rodriguez, A., & Zuñiga, A. (2021, abril 16). Síndrome de ovario poliquístico.

Lao-López, C., Garriga-Comas, N., & Goberna-Tricas, J. (2024). Factores asociados al aumento de infecciones de transmisión sexual en hombres: una revisión integradora. *Enfermería Global*, 23(2), 534-562. <https://doi.org/10.6018/eglobal.568951>

Laso, P. (2022). EMBARAZO Y DISFUNCIÓN DEL SUELO PÉLVICO.

Martínez, C. E. K. V. A. C. K. (2022). Método de tinción en un solo paso para la identificación de células clave y morfotipos bacterianos asociados con la vaginosis bacteriana _ *Microbiology Spectrum*.

Medina Suárez, N. G. (2024). Proyecto de prevención de enfermedades de transmisión sexual (ETS) en adolescentes de la comunidad Limoncocha, Sucumbíos [Tesis de maestría, Universidad de las Américas]. <http://dspace.udla.edu.ec/handle/33000/16003>

Malca Herrera, E. L., & Changlio Roas, J. J. (2021). Conductas de riesgo e infecciones de transmisión sexual en mujeres en edad fértil. *Revista Médica Basadrina*, 15(3), 11-18. <https://doi.org/10.33326/26176068.2021.3.1155>

MANTILLA VICUÑA, M. A. (2023). FACTORES DE RIESGO Y

CARACTERÍSTICAS CLÍNICAS DE LA INFECCIÓN POR VIH/SIDA EN
MUJERES EN EDAD FÉRTIL. REVISIÓN SISTEMÁTICA.
[UNIVERSIDAD CATÓLICA DE CUENCA].

<https://dspace.ucacue.edu.ec/handle/ucacue/15362>

M. del C. A., Prado-Peláez, J. G., Hernández-Pacheco, I., Ruvalcaba-Ledezma, J. C., & Ceruelos-Hernández, M. del C. A. (2021). VPH: generalidades, prevención y vacunación. *Journal of Negative and No Positive Results*, 6(2), 283-292.

Minguez, J. A. (2024). Colposcopia. Clínica Universidad de Navarra.

Molinos, A. C. M., Martín, M. J. F., Moraleda, B. J., Negru, G. C., Belloso, M. S., & Gómez,

M. L. (2021). Detección de *Neisseria gonorrhoeae* en el laboratorio de microbiología.

Revista sanitaria de investigación, 2(8), 8.

Organización Mundial de la Salud. (2020). Cáncer de cuello uterino.

Ortiz Á., M., Santander P., E., & Lugo P., J. (2021). *Neisseria gonorrhoeae*: un patógeno díscolo. Conceptos microbiológicos, resistencia a antimicrobianos y su vigilancia epidemiológica en Chile. *Revista chilena de infectología*, 38(4), 512-522. <https://doi.org/10.4067/S0716-10182021000400512>

Philippe H Girerd, M. (2024, agosto 1). Medicamentos para la vaginosis bacteriana.

Ramírez, P. S. G. (2023, septiembre). Cáncer de cuello uterino. Manual MSD.

Robles Lara, P. D., Rivera Contreras, O. E., Ramírez Velandia, F., Sepúlveda Sanguino, A. J., & Sepúlveda Agudelo, J. (2020). Revisión de los criterios diagnósticos para el síndrome de ovario poliquístico. *Revista Médica UIS*, 33(3). <https://doi.org/10.18273/revmed.v33n3-2020002>

Salazar Torres, Z. K., Heredia Cortez, J. M., Zhingre Suárez, A. E., & Cárdenas Heredia, F. R. (2022). Virus del papiloma humano de alto riesgo y factores asociados en mujeres de Ecuador. *Revista Vive*, 5(15), 671-678. <https://doi.org/10.33996/revistavive.v5i15.178>

Serrano, C. (2023a, octubre 30). OVARIOS. KENHUB.

SUBSECRETARÍA NACIONAL DE VIGILANCIA DE LA SALUD PÚBLICA. (2022). REDUCCIÓN DE LAS ENFERMEDADES CRÓNICOTRASMISIBLES DE MAYOR IMPACTO EN EL ECUADOR: VIH/SIDA, ITS,

TUBERCULOSIS Y HEPATITIS VIRAL

- B Y C. https://www.salud.gob.ec/wp-content/uploads/2024/04/PENM_Plan_Estrategico_Nacional_Multisectorial_para_la_Repuesta_al_VIH_sida ITS-y-hepatitis-virales_2023_2025.pdf
- Szydłowska, D., Morajko, A., Zarańska, K., Kapuśniak, A., & Wąsik, G. (2024). Atypical Oral Mucosal Lesions in Syphilis: A Case Report Highlighting the Diagnostic and Therapeutic Aspects of the «Great Imitator». *Cureus*. <https://doi.org/10.7759/cureus.75370>
- Toro-Montoya, A. I., & Tapia-Vela, L. J. T.-V. (2021). Virus del papiloma humano (VPH) y cáncer. *Medicina y Laboratorio*, 25(2), 467-483. <https://doi.org/10.36384/01232576.431>
- Valverde, C., Solis, O., & Peñafiel, K. (2023). Entropía de factores subyacentes en trastornos menstruales. 22.
- Van, B. N. M. E. A. (2021). Detección de *Trichomonas vaginalis* en muestras urogenitales de hombres y mujeres sintomáticos y asintomáticos mediante el uso de la prueba cobas TV/MG. <https://pubmed.ncbi.nlm.nih.gov/34319805/>
- Velasquez N., P., Brebi M., P., & Abarzúa C., F. (2021). Prevalencia de la infección por *Chlamydia trachomatis* y su potencial impacto perinatal en pacientes chilenas. *Revista chilena de infectología*, 38 (4), 523-531. <https://doi.org/10.4067/S0716-10182021000400523>
- Walker, E., van Niekerk, S., Hanning, K., Kelton, W., & Hicks, J. (2023). Mechanisms of host manipulation by *Neisseria gonorrhoeae*. *Frontiers in Microbiology*, 14. <https://doi.org/10.3389/fmicb.2023.1119834>
- Zarnowski, A. S. A. (2022). Síndrome de ovario poliquístico. 7, 12.

UNIDAD IV

Factores de Riesgo y prevención

CONTENIDO

4. Factores de Riesgo y prevención

4.1. Educación sexual.

4.2 Vacunación contra el VPH

4.3 Señales de alarma

INTRODUCCIÓN

La prevención es uno de los pilares de la medicina moderna y ocupa un lugar central en la salud ginecológica. Identificar los factores de riesgo que predisponen al desarrollo de enfermedades permite implementar estrategias eficaces de educación, tamizaje y vacunación.

Este capítulo responde al propósito central de fomentar una práctica médica preventiva y educativa, integrando el conocimiento clínico con estrategias de promoción de la salud y prevención de enfermedades ginecológicas.

El contenido se estructura a partir de intervenciones basadas en evidencia, organizadas por áreas clave como tamizaje, vacunación y educación en salud. Se incluyen casos reales, ejemplos de programas efectivos y análisis crítico de estrategias pasivas y activas de promoción.

Objetivo general: Analizar los factores de riesgo más relevantes en salud ginecológica y aplicar estrategias preventivas y educativas basadas en evidencia.

Objetivos específicos:

- Identificar factores de riesgo modificables y no modificables para patologías ginecológicas comunes.
- Seleccionar intervenciones preventivas apropiadas para cada grupo de riesgo, incluyendo educación, vacunación y tamizaje.
- Promover hábitos saludables que contribuyan a la salud reproductiva y general de la mujer.
- Desarrollar habilidades de comunicación para la educación en salud sexual y reproductiva.

PREGUNTAS DE ENFOQUE

1. ¿Cómo influye la educación sexual en la prevención de enfermedades ginecológicas y de transmisión sexual?

2. ¿Cuál es el impacto de la vacunación contra el VPH en la reducción del cáncer de cuello uterino?
3. ¿Cuáles son las señales de alarma más importantes en ginecología y por qué es vital su detección temprana?

◆ EXPERIENCIAS DEL AUTOR



Recuerdo especialmente un caso que me marcó profundamente. Una joven paciente acudió a consulta preocupada por dolores pélvicos y un flujo vaginal anómalo. Al profundizar en su historia clínica, me di cuenta de que, a pesar de ser sexualmente activa, nunca había recibido información adecuada sobre la prevención de infecciones de transmisión sexual (ITS), ni había sido sensibilizada sobre la importancia de las pruebas de detección periódicas.

Después de explicarle la relevancia de la prevención, tanto a través de la vacunación contra el VPH como del uso del preservativo, la paciente me comentó que nunca antes había recibido esa información, a pesar de que su entorno social era muy activo.

Este caso me llevó a una profunda reflexión sobre la necesidad urgente de que, como médicos, no solo nos dediquemos a tratar enfermedades, sino que también asumamos el rol de educadores.

4.1. Educación sexual

La sexualidad es parte esencial de la naturaleza humana y abarca varios aspectos, como el conocimiento, la relación con el propio cuerpo, el apego emocional, el amor, la sexualidad, el género, la identidad de género, la orientación sexual, la intimidad, el placer, la reproducción y el reconocimiento de la violencia o el abuso. Por lo tanto, la educación juega un papel vital en la salud sexual, ayudando a los niños y jóvenes a construir relaciones saludables y responsables a lo largo de sus vidas. Este proceso educativo está diseñado para proporcionar a las personas la información, los recursos y la motivación que necesitan para tomar decisiones informadas y responsables sobre su comportamiento sexual. cambiar (Alvarez Reyes & Aveiga Macay, 2023).

Al analizar los métodos científicos, debemos tener en cuenta que una mala interpretación de estos puede conducir a la desigualdad, la injusticia y otros problemas sociales. En nuestro país, los derechos sexuales y reproductivos están afectados por desigualdades económicas, sociales, de género y étnicas, esto limita una visión más amplia de la educación sexual, esta situación antes mencionada se ve mayormente afectada por la falta de políticas públicas eficientes, la escasa integración intersectorial, la desinformación sobre sexualidad y la falta de compromiso social. Estas deficiencias llevan a consecuencias graves como embarazos en adolescentes, desigualdad en la tasa de fecundidad, alta incidencia de infecciones de transmisión sexual, violencia sexual, limitado acceso a métodos anticonceptivos y mortalidad materna (Alvarez Reyes & Aveiga Macay, 2023).

El embarazo en adolescentes y en jóvenes es un problema en el Ecuador y es considerado una prioridad de salud pública bajo la Ley de Organismos de Salud. Aunque el número de mujeres embarazadas y adolescentes ha disminuido de 2,4 y 83 en 2008 a 2,2 y 49,4 en 2021, la tasa media anual de natalidad sigue siendo alarmante. Según datos del INEC, entre 2008 y 2021 nacieron en promedio 2.071 bebés cada año de madres menores de 15 años y 54.241 bebés de adolescentes de 15 a 19 años. Para abordar esta problemática, en 2018 se implementó la política intersectorial de prevención del embarazo en adolescentes y en jóvenes 2018-2025. Su objetivo es proporcionar a los jóvenes acceso universal a la información y la educación, incluida la educación sexual integral a servicios de atención de salud adecuados (Naciones Unidas Ecuador, 2022).

La educación sexual integral (ESI) tiene como objetivo proporcionar a los jóvenes información clara, confiable y apropiada para su edad sobre la sexualidad y la salud sexual y reproductiva, que es un aspecto clave para garantizar su bienestar y desarrollo. Si bien los programas integrales de educación sexual pueden variar de un lugar a otro, las Naciones Unidas, a través de la UNESCO, el UNFPA, el UNICEF y la OMS, recomiendan que sigan un plan estructurado, se basen en evidencia científica, sean apropiados para cada etapa del desarrollo infantil y aborden de manera integral. Abordar cuestiones relacionadas con la educación sexual integral. ESI incluye algunos temas importantes, también conocidos como habilidades para la vida o educación para la vida familiar. Estos temas cubren las relaciones familiares, el respeto, el consentimiento, la autonomía corporal, los cambios puberales, la menstruación, la anticoncepción, el embarazo y la prevención de infecciones de transmisión sexual como el VIH (Organización Mundial de la Salud, 2023).

Además, la educación sexual proporciona a los niños, niñas y adolescentes las herramientas necesarias para cuidar su salud, construir relaciones respetuosas, tomar decisiones informadas y protegerse a sí mismos y los derechos de los demás. Se ha demostrado que una educación sexual bien estructurada tiene un impacto positivo en la vida de una persona. Los jóvenes que adquieren este conocimiento tienden a empezar a tener relaciones sexuales más tarde, cuando lo hacen, toman precauciones para garantizar su seguridad, gracias a una mejor comprensión del sexo, la salud y los derechos. Además, promueve el respeto, el consentimiento y enseña a identificar dónde buscar apoyo cuando sea necesario, reduciendo así el riesgo de abuso, violencia y explotación (Organización Mundial de la Salud, 2023).

◆ Reflexiones del autor ◆

Siempre que inicia este tema con los estudiantes, les pregunto: ¿cuántas veces hablaron de sexualidad con naturalidad en su vida académica antes de llegar a Medicina? Las respuestas suelen ser pocas o ninguna. Por eso, formar médicos que hablen de sexualidad con claridad,

sensibilidad y conocimiento es un acto revolucionario. Una educación sexual mal impartida o ausente perpetúa embarazos no deseados, ITS y violencia. Enseñamos a nuestros futuros médicos a ver la educación sexual no como un tema tabú, sino como una herramienta clínica poderosa que transforma realidades

4.2 **Vacunación contra el VPH**

El virus del papiloma humano (VPH) incluye 200 tipos de virus, la mayoría de los cuales no causan problemas graves. Sin embargo, algunos tipos de alto riesgo pueden causar verrugas genitales e incluso cáncer. En la mayoría de los casos, el sistema inmunológico elimina la infección sin intervención, pero si la infección persiste, puede provocar cáncer, como cáncer de cuello uterino, así como otros tipos de cáncer menos comunes, como cáncer de vulva, vagina, pene, el ano o garganta.

Es importante tener en cuenta que el uso de condones ayuda a prevenir la transmisión, pero no elimina por completo el riesgo porque no cubren toda la zona genital. Las infecciones generalmente desaparecen por sí solas, pero en algunos casos pueden causar verrugas o cambios celulares que pueden convertirse en cáncer. La vacuna contra el VPH es una forma eficaz de prevenir estos tipos de cáncer (Alvarez Reyes & Aveiga Macay, 2023).

También es importante realizar pruebas de detección periódicas, especialmente en el caso del cáncer de cuello uterino, para poder detectar y tratar de forma temprana las lesiones precancerosas. Las vacunas contra el VPH no contienen virus vivos ni ADN viral, por lo que son seguras y no causan enfermedades relacionadas con el VPH. Su función es prevenir el cáncer, no tratar infecciones existentes.

Actualmente, el cáncer de cuello uterino es el único cáncer relacionado con el VPH con una prueba específica, esencial para identificar y tratar las lesiones precancerosas antes de que se conviertan en cáncer. Esto es especialmente importante para las personas con cáncer de cuello uterino, como las personas transgénero y los hombres. Se recomienda la vacunación contra el VPH para niñas de 9 a 14 años, antes de que se vuelvan sexualmente activas (Organización Mundial de la Salud, 2023).

La vacuna se puede administrar en una o dos dosis, pero se recomiendan dos o tres dosis para personas con sistemas inmunitarios debilitados. Es importante consultar con un proveedor de atención médica para determinar las mejores opciones para cada situación. El uso de condones es clave para reducir el riesgo de infección por VPH, aunque no elimina completamente la posibilidad. La circuncisión voluntaria también reduce el riesgo de infección, al igual que evitar fumar, ya que los no fumadores tienen menos probabilidades de desarrollar una infección persistente por VPH (Alvarez Reyes & Aveiga Macay, 2023).

La Organización Mundial de la Salud propone desde el 2020 que se inmunice al 90% de las niñas antes de cumplir 15 años, el 70% de las mujeres se debería realizar una prueba de diagnóstico de alta precisión antes de los 35 años y de nuevo a los 45 años. Y el 90% de las mujeres con lesiones precancerosas con cáncer cervicouterino recibe tratamiento (Alvarez Reyes & Aveiga Macay, 2023).

Según datos estadísticos en nuestro país se incluyó el biológico contra el HPV en el esquema regular de vacunación en 2014 alcanzando a inmunizar en ese año a un 73% a niñas de 9 a 11 años con dos dosis, sin embargo en años posteriores estas cifras han sido irregulares, habiendo sido afectadas por la pandemia de COVID 19, además es importante mencionar que por primera vez se incluyó a niños de 9 años, ya que estudios realizados por la Organización Mundial de la Salud indican que el hombre es el principal transmisor del virus (Organización Mundial de la Salud, 2023).


Para realizar la vacunación a esta población es necesario tener la autorización firmada de los padres o representante legal, por eso se debe optar a promover la vacunación para que los padres de esta población estén informados y conozcan que la vacuna evita que las mujeres puedan desarrollar cáncer cervicouterino, siendo este el segundo tipo de cáncer más común en las mujeres en Ecuador, así mismo, con carácter prioritario también se subraya la necesidad de vacunar a las personas con VIH y mujeres con lesiones precancerosas y complicaciones en el cuello uterino (Organización Mundial de la Salud, 2024).

Un ensayo clínico aleatorizado por conglomerados llevado a cabo en Japón evaluó el impacto de difundir información pasiva sobre la vacuna contra el VPH en farmacias comunitarias mediante carteles y folletos, sin intervención directa del personal farmacéutico (n = 182 visitantes adultos).

Los resultados mostraron que, aunque el conocimiento sobre el VPH mejoró significativamente en el grupo de intervención tanto a las 8 como a las 12 semanas ($p < 0,05$), no hubo cambios significativos en la motivación para recomendar o recibir la vacuna (indicadores compuestos de intención de vacunación, actitudes, búsqueda de información).

Implicación crucial para prevención: Estas evidencias sugieren que la información pasiva como carteles informativos puede elevar el conocimiento, pero no es suficiente para cambiar las actitudes o comportamientos. Para lograr una promoción de la vacunación más efectiva, se deben incorporar métodos activos como asesoría directa, diálogo con personal sanitario o estrategias motivacionales centradas en la paciente.

◆ Reflexiones del autor ◆

 ***En más de una ocasión, he visto a madres dudar sobre vacunar a sus hijas contra el VPH por desinformación o mitos. Por eso insisto en que nuestros estudiantes no solo deben conocer el esquema de vacunación, sino también cómo explicarlo, cómo persuadir con evidencia y humanidad. La vacunación es un acto de prevención con impacto directo en la reducción del cáncer de cuello uterino. Enseñar a comunicar ciencia con empatía es una de las formas más efectivas de salvar vidas***

4.3 Señales de alarma

Sangrado anormal: Puede ser, sangrado excesivo o prolongado durante el ciclo menstrual, sangrado entre períodos o después de la menopausia, sangrado después del coito (Alvarez Reyes & Aveiga Macay, 2023).

El sangrado anormal puede ser causado por trastornos hormonales, miomas uterinos, pólipos endometriales, endometriosis o cáncer ginecológico. Para detectarlo se utilizan diferentes exámenes complementarios como ecografías, pruebas hormonales, biopsias endometriales y estudios de imagen como histeroscopias (Mollá, 2023).

Dolor pélvico: Este puede ser: Dolor persistente o severo en la zona pélvica, Dolor durante el coito (dispareunia) (Bonachea-Peña et al., 2021).

El dolor pélvico crónico es un problema ginecológico muy común en mujeres en edad reproductiva, este puede comenzar de forma repentina o gradual o puede aumentar gradualmente en intensidad y a veces se produce en oleadas. Puede ser constante o intermitente. Puede ser agudo, sordo o con cólicos (como los cólicos menstruales) o bien con alguna combinación de estos últimos, se considera crónico si continúa durante más de 6 meses.

Algunas de las localizaciones son la pelvis, región subumbilical de la pared abdominal anterior, región lumbosacra o glúteos, que produce deterioro funcional, entre las causas destacan enfermedades ginecológicas como endometriosis, masas pélvicas, atrofia vaginal, sin embargo, en algunos casos se descubren problemas de fertilidad. Es importante mencionar que las diferentes causas se pueden detectar a través de ecografías, análisis de laboratorio y en algunos casos a través de laparoscopia (Bonachea-Peña et al., 2021).

Problemas urinarios: Dificultad para controlar la orina (incontinencia), frecuencia o urgencia urinaria. incontinencia

La incontinencia urinaria generalmente se refiere a la pérdida de orina. Las mujeres tienen tres veces más probabilidades de desarrollar esta enfermedad que los hombres, esta puede ser de esfuerzo o urgencia: La incontinencia de

esfuerzo es común durante el embarazo y después del parto. El embarazo puede debilitar el suelo pélvico, dificultando la contracción de los músculos y el esfínter de la parte inferior de la vejiga, mientras que la incontinencia de urgencia comienza con una necesidad repentina de vaciar la vejiga. La vejiga se contrae cuando no debería, provocando pérdidas de orina. Este tipo de incontinencia es causada por una disfunción de la vejiga, que a menudo es causada por una enfermedad neurológica como la esclerosis múltiple (Wellspect, 2023).

Cambios en el ciclo menstrual: Irregularidades en la duración o frecuencia del ciclo menstrual, Ausencia de períodos menstruales (amenorrea). Puede ocurrir debido a desequilibrios en el eje hormonal hipotálamo- hipófisis- ovario, causado por estrés, síndrome de ovario poliquístico, trastornos tiroideos, cambios drásticos de peso, insuficiencia ovárica prematura por tumores hipofisarios, es un signo de alarma debido a enfermedades subyacentes como: cáncer ginecológico, endometriosis, afecciones metabólicas o endocrinas (Mollá, 2023).

Otros síntomas: Secreción vaginal anormal (olor, color o consistencia), hinchazón o dolor en los senos, fiebre o escalofríos acompañados de otros síntomas (Mollá, 2023).

Es crucial diagnosticar signos de alarma en la mujer debido a que pueden ser indicativos de problemas de salud subyacentes que si no son tratados adecuadamente pueden progresar a condiciones más graves, por lo tanto, detectar a tiempo, permite iniciar tratamientos oportunos, prevenir complicaciones como la infertilidad, anemia, infecciones generalizadas o progresión de cáncer y así mejorar la calidad de vida de la mujer (Mollá, 2023).

Resumen clínico aplicado

La detección y modificación de factores de riesgo en ginecología son pilares para la reducción de la carga de enfermedad en la mujer. La educación sexual, la inmunización y la promoción de hábitos saludables constituyen intervenciones costo-efectivas respaldadas por la evidencia. Un enfoque preventivo, aplicado de forma sistemática en la atención primaria y especializada, fortalece la capacidad del sistema sanitario para anticipar complicaciones, disminuir la incidencia de cánceres ginecológicos y mejorar los indicadores de salud reproductiva.

◆ Reflexiones del autor ◆



Formar clínicos capaces de reconocer señales de alarma es preparar médicos para actuar antes de que sea tarde. Un sangrado posmenopáusico, un dolor pélvico crónico o una secreción inusual pueden

ser la primera pista de un diagnóstico grave. Les recuerdo a mis estudiantes que el cuerpo siempre habla, pero hay que aprender a escucharlo. Detectar a tiempo es una muestra de respeto por la vida del paciente. Enseñar a sospechar sin alarmar, a examinar sin invadir, a indagar sin prejuicios, es una lección que Todo médico debe llevar consigo.

✓ COMENTARIOS FINALES

Este capítulo nos deja una reflexión esencial: la prevención es la herramienta más potente en ginecología. A lo largo de mi práctica, he observado cómo la falta de información puede ser tan dañina como la propia enfermedad. Pacientes que nunca se realizaron un Papanicolaou porque "no sentían molestias" o jóvenes que desconocían que una vacuna podía protegerlas contra el cáncer de cuello uterino. Estos ejemplos subrayan que, en muchas ocasiones, la diferencia entre la salud y la enfermedad radica en lo que el paciente sabe y en lo que el médico le enseña.

Como futuros profesionales, este capítulo les deja una enseñanza fundamental: no se trata solo de tratar, sino de educar. La prevención inicia con cada conversación, con cada explicación clara sobre los factores de riesgo, con cada paciente que se va de consulta comprendiendo mejor su cuerpo y las decisiones que toma sobre su salud. Si al finalizar este capítulo logras entender que la medicina no solo cura a través de tratamientos, sino también mediante información y prevención, entonces estarás en el camino adecuado.

PREGUNTAS DE REVISIÓN

¿Cuál de las siguientes afirmaciones sobre la educación sexual es correcta?

- A) Solo debe impartirse en la adolescencia
- B) Ayuda a prevenir infecciones de transmisión sexual y embarazos no planeados
- C) No tiene impacto en la salud pública
- D) Se basa únicamente en métodos anticonceptivos

¿Cuál es la principal vía de transmisión del virus del papiloma humano (VPH)?

- A) Contacto con superficies contaminadas
- B) Relación sexual sin protección
- C) Transmisión hereditaria
- D) Uso de baños públicos

¿A qué edad se recomienda la vacunación contra el VPH en niñas y niños?

- A) Después de los 25 años
- B) Entre los 9 y 14 años
- C) Al inicio de la vida sexual
- D) A partir de los 18 años

¿Cuál de las siguientes es una ventaja de la vacunación contra el VPH?

- A) Previene todas las infecciones de transmisión sexual
- B) Reduce el riesgo de desarrollar cáncer de cuello uterino
- C) Sustituye la necesidad de pruebas de detección
- D) No requiere refuerzos

¿Cuál de las siguientes es una señal de alarma en ginecología que requiere evaluación médica?

- A) Ciclos menstruales regulares
- B) Dolor pélvico crónico
- C) Flujo vaginal claro y sin olor
- D) Ausencia de molestias durante la menstruación

¿Cuál de los siguientes síntomas podría indicar la presencia de cáncer de cuello uterino?

- A) Menstruaciones abundantes desde la adolescencia
- B) Secreción vaginal persistente y sangrado intermenstrual
- C) Dolor leve en la espalda baja
- D) Ausencia de síntomas

¿Cuál de las siguientes estrategias contribuye a la prevención del cáncer de cuello uterino?

- A) Realizar pruebas de Papanicolaou de manera periódica
- B) Evitar el uso de métodos anticonceptivos
- C) No acudir al ginecólogo hasta presentar síntomas

D) Consumir solo alimentos orgánicos

¿Qué medida de prevención reduce el riesgo de contraer infecciones de transmisión sexual?

- A) Uso adecuado y constante del preservativo
- B) Lavado genital frecuente
- C) Uso de antibióticos después de cada relación sexual
- D) Uso exclusivo de ropa de algodón

¿Cuál es un factor de riesgo para el desarrollo de infecciones vaginales?

- A) Mantener una higiene íntima equilibrada
- B) Uso excesivo de duchas vaginales
- C) Utilizar ropa interior de algodón
- D) Evitar el uso de antibióticos sin indicación médica

¿Qué recomendación se debe seguir para la prevención de enfermedades ginecológicas?

- A) Acudir al ginecólogo solo en caso de síntomas
- B) Evitar la vacunación contra el VPH
- C) Mantener controles ginecológicos regulares
- D) No utilizar ningún método anticonceptivo

Referencias bibliográficas

- Alvarez Reyes, A. L., & Aveiga Macay, V. (2023). Abordaje de la educación sexual integral en los Departamentos de Consejería Estudiantil del Distrito de Educación Chone-Flavio Alfaro. *Revista Andina de Educación*, 6(2), 000624.
- <https://doi.org/10.32719/26312816.2022.6.2.4>
- Bonachea-Peña, R. R., Rodríguez-Arozarena, C., González-Coca, D. B., Rodríguez-Chamizo, C., Bonachea-Rodríguez, M., Bonachea-Peña, R. R., Rodríguez-Arozarena, C., González-Coca, D. B., Rodríguez-Chamizo, C., & Bonachea-Rodríguez, M. (2021). Archivo médico de Camagüey. *Revista Archivo Médico de Camagüey*, 25(4).
http://scielo.sld.cu/scielo.php?script=sci_arttext&pid=S1025-02552021000400006&lng=es&nrm=iso&tlng=es
- Naciones Unidas Ecuador. (2022). NIÑAS Y ADOLESCENTES Perfil de País Según la Igualdad de Género ECUADOR.
- Mollá, E. (2023, enero 28). Patologías del sistema reproductor femenino y diagnóstico. Montero, J. C. S. H. J. C. (2021, mayo 5). Endometriosis.
- Organización Mundial de la Salud. (2023, mayo 18). Educación sexual integral.
- Organización Mundial de la Salud. (2024, marzo 5). Papilomavirus humano y cáncer.
- Wakui, N., Kawakubo, S., Harayama, M., Kageyama, I., Kobayashi, Y., Kodama, K., Asakawa, M., Ogino, T., Kikuchi, M., & Kato, H. (2025). Effects of Passive Information Dissemination on Human Papillomavirus Vaccination Attitudes and Knowledge Among Pharmacy Visitors: A Cluster Randomized Controlled Trial. *Journal of the American Pharmacists Association: JAPhA*, 102901. Advance online publication.
<https://doi.org/10.1016/j.japh.2025.102901>
- Wellspect. (2023, septiembre 29). Los 3 problemas de vejiga más comunes en mujeres.

RESPUESTAS DE LAS PREGUNTAS DE REVISIÓN

UNIDAD I

1. **C) Trompas de Falopio**
2. **B) Producir hormonas y ovocitos**
3. **B) Ampolla**
4. **B) Útero**
5. **B) Servir de punto de inserción para los músculos del suelo pélvico**
6. **C) Endometrio**
7. **B) Arteria uterina**
8. **C) Vena ovárica**
9. **B) Glándulas de Bartolino**
10. **B) Diafragma pélvico**

UNIDAD II

1. **B) Identificar antecedentes personales y familiares relevantes**
2. **C) Metrorragia**
3. **D) Color, olor, cantidad y consistencia**
4. **C) Amenorrea**
5. **C) Útero y anexos**
6. **C) Retracción del pezón y piel de naranja**
7. **C) Litotomía**
8. **B) Prueba de Papanicolaou**
9. **B) Ultrasonido transvaginal**
10. **D) Dolor pélvico crónico**

UNIDAD III

1. **B) Virus del papiloma humano (VPH)**
2. **C) Clamidia**
3. **B) Treponema pallidum**
4. **C) Prueba de Papanicolaou**
5. **B) Cáncer de endometrio**
6. **B) Endometriosis**
7. **C) Hiperandrogenismo**
8. **C) Gardnerella vaginalis**
9. **A) Multiparidad**
10. **C) Uso constante del preservativo**

UNIDAD IV

1. **B) Ayuda a prevenir infecciones de transmisión sexual y embarazos no planeados**
2. **B) Relación sexual sin protección**
3. **B) Entre los 9 y 14 años**

4. **B) Reduce el riesgo de desarrollar cáncer de cuello uterino**
5. **B) Dolor pélvico crónico**
6. **B) Secreción vaginal persistente y sangrado intermenstrual**
7. **A) Realizar pruebas de Papanicolaou de manera periódica**
8. **A) Uso adecuado y constante del preservativo**
9. **B) Uso excesivo de duchas vaginales**
10. **C) Mantener controles ginecológicos regulares**

ISBN: 978-9942-33-967-6



Compás
capacitación e investigación